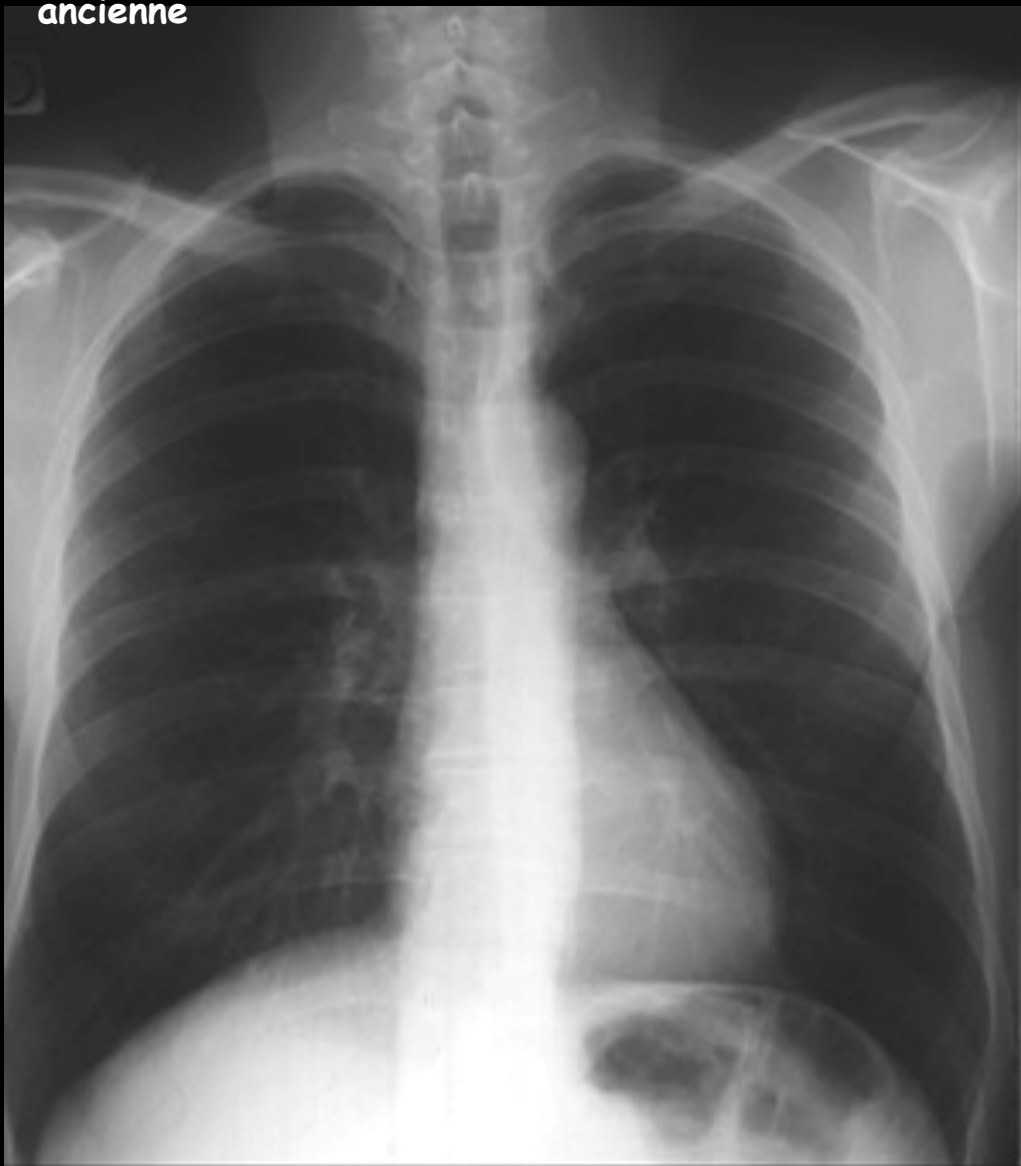
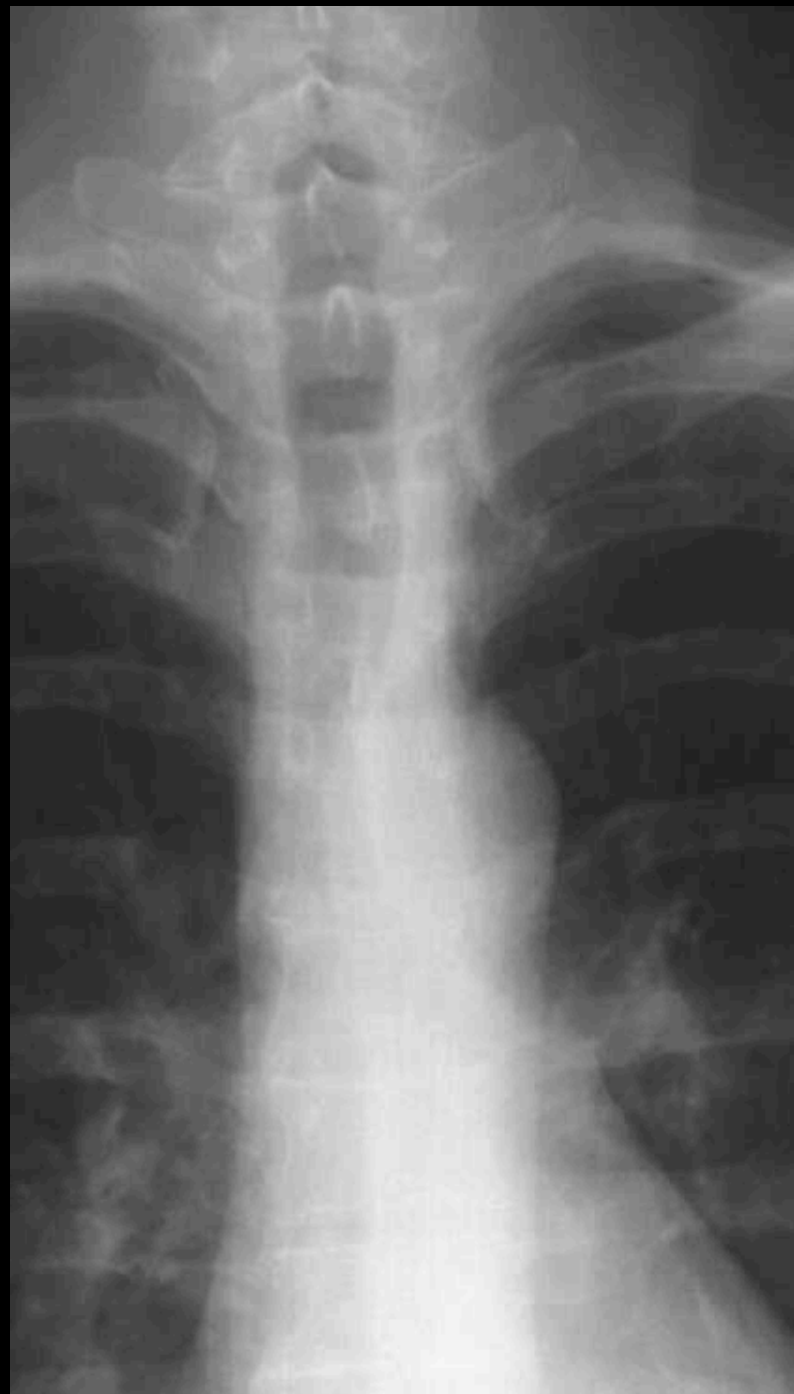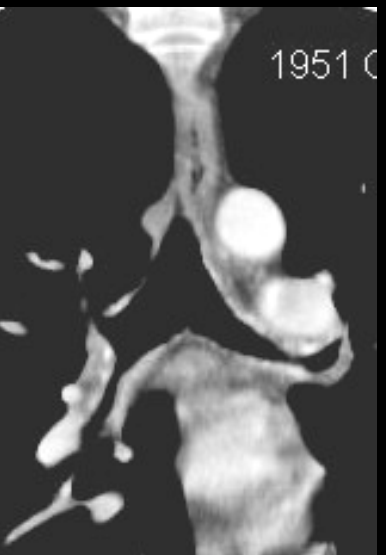
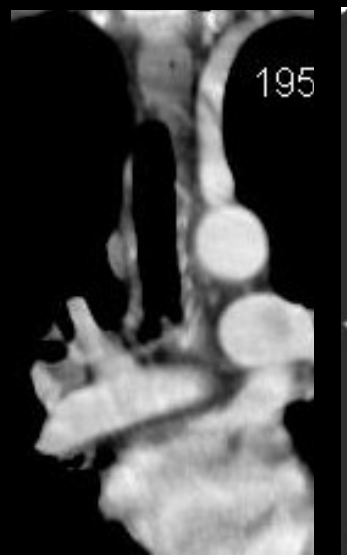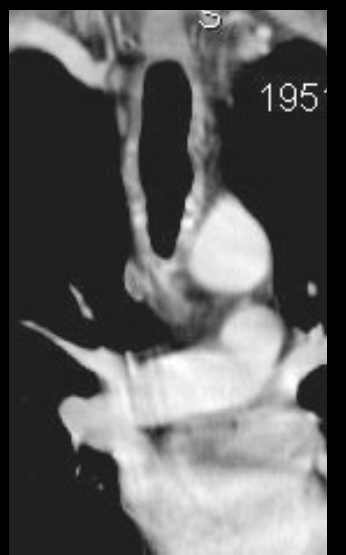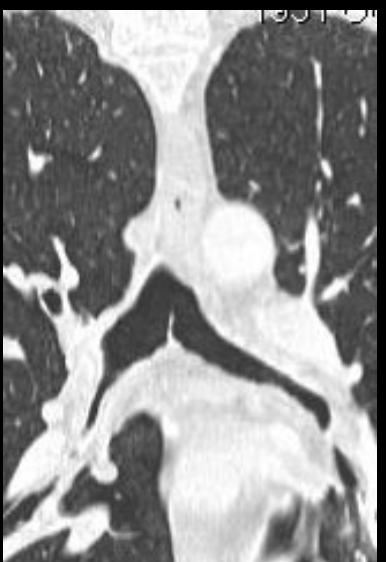


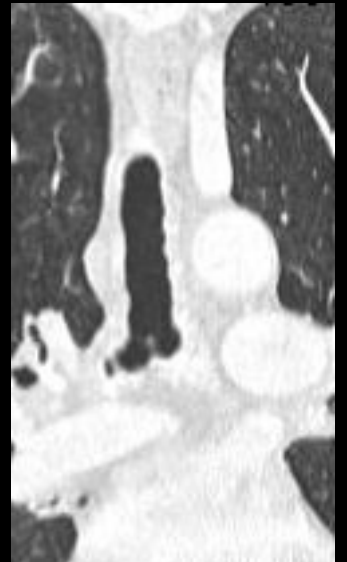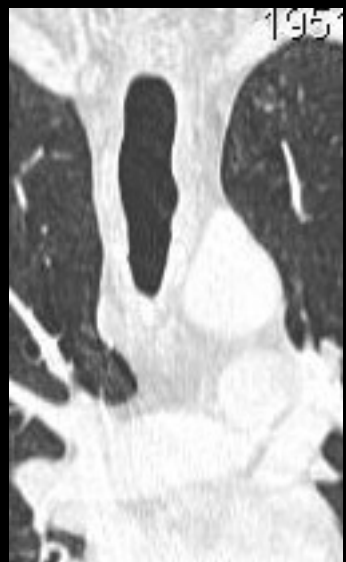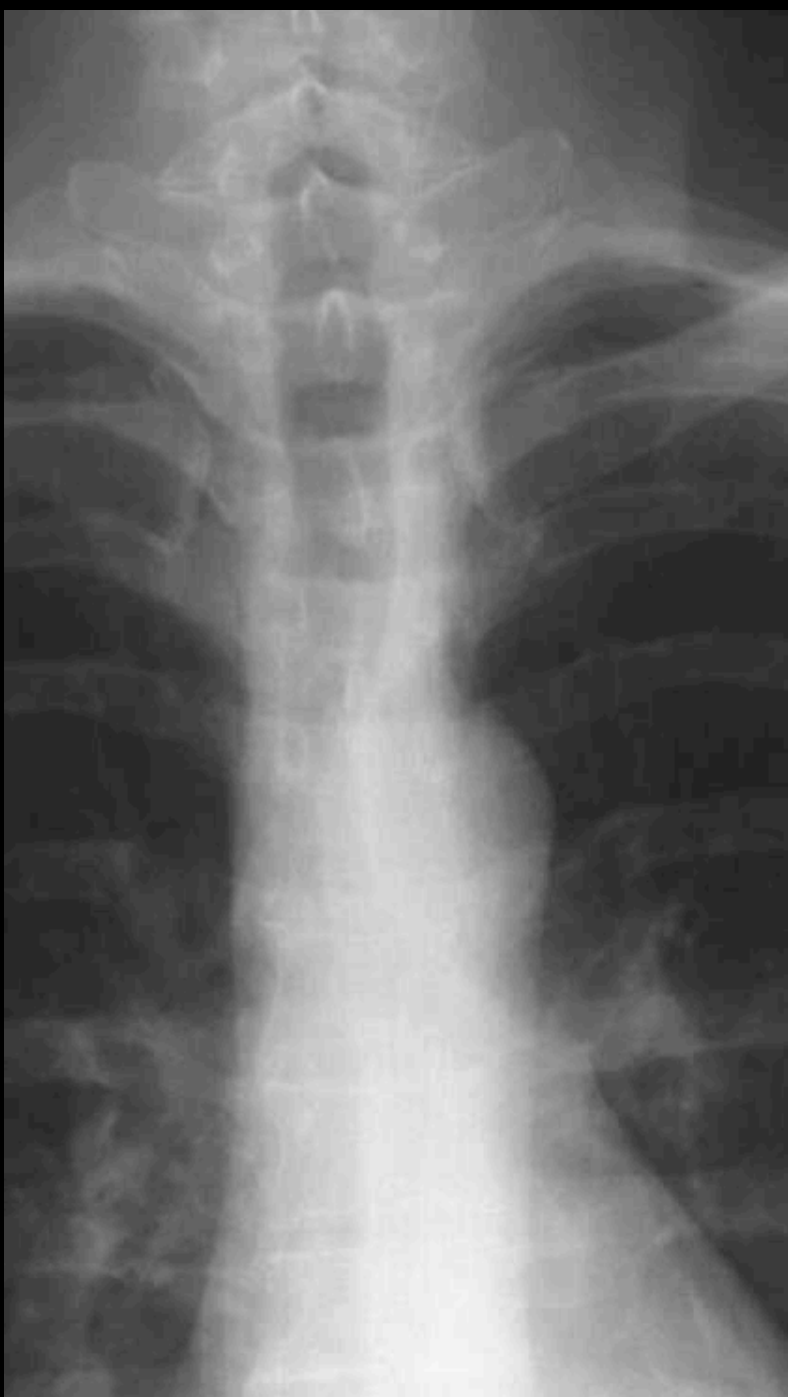homme , 53 ans; dyspnée d'effort modérée ,
ancienne



la trachée est elle normale





les parois de la trachée et des grosses bronches proximales sont épaissies et se rehaussent après injection de produit de contraste . Diagnostic(s)



abond "radiologique" : la gamme diagnostique
radiologic gamuts , par ordre alphabétique .

amylose trachéale

calcifications des parois trachéales

papillomatose laryngée

rhinosclérome

sarcoïdose

sténose post intubation

trachée en lame de sabre (BPCO)

trachéopathie ostéocondroplastique

....

abond clinico radiologique

facteurs de risque ++++

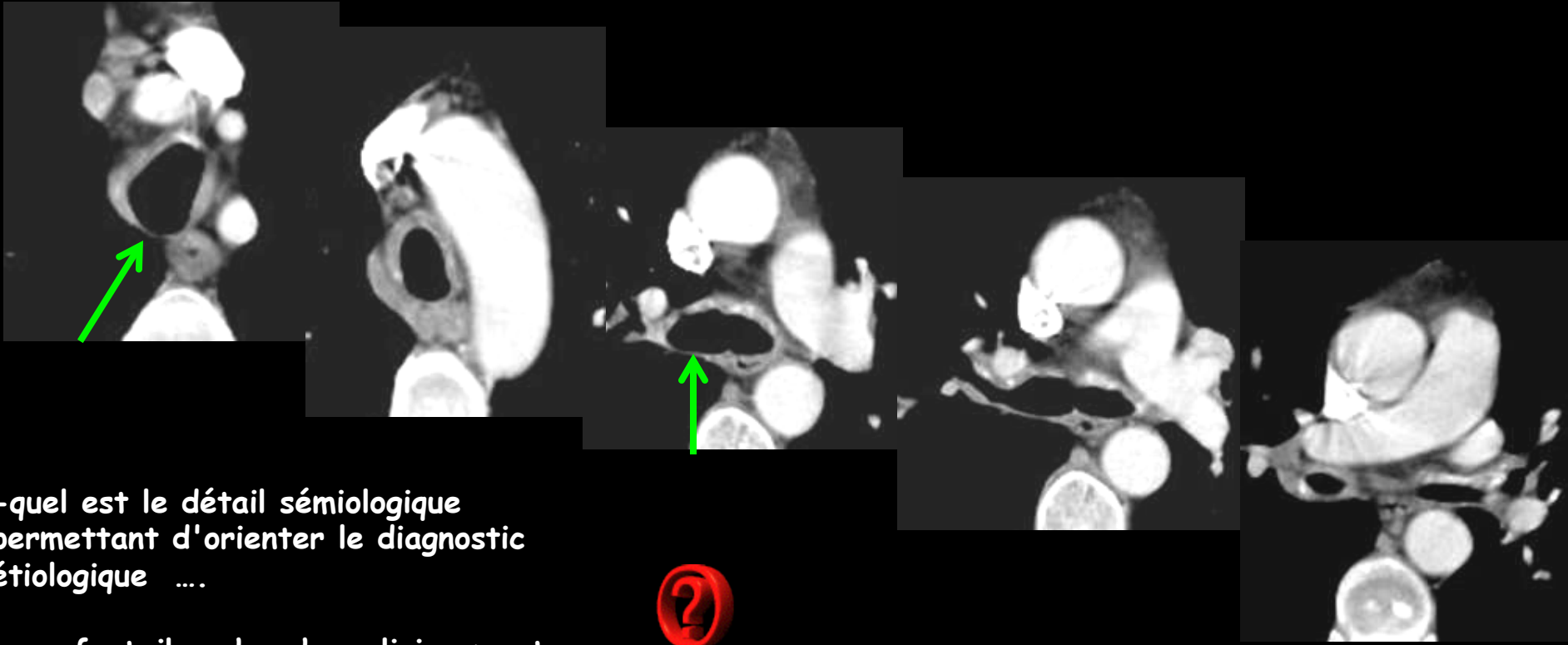
symptômes cliniques

biologie

épidémiologie des pathologies
diffuses de la trachée++++

préciser les détails sémiologiques de
l'imagerie

l'image ne représente que 20 % du diagnostic ; le reste constitue la valeur ajoutée ,reflet direct
du sens clinique et des connaissances de l'observateur . Tout acte médical est "opérateur-
dépendant" !!!



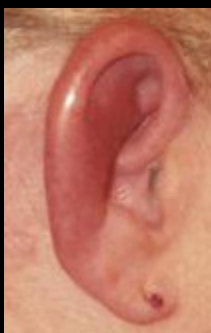-quel est le détail sémiologique permettant d'orienter le diagnostic étiologique ...

-que faut-il rechercher cliniquement

-l'épaississement pariétal épargne la paroi postérieure de la trachée et des bronches souches

-il faut rechercher des signes d'atteinte inflammatoire des cartilages : pavillon de l'oreille , septum nasal cartilagineux

polychondrite atrophiante



la polychondrite atrophiante

maladie auto-immune rare (3,5 / million) entraînant une destruction des cartilages de l'oreille , du nez et de l'arbre laryngo-trachéal . le diagnostic est souvent tardif (délai moyen : 3 ans)

l'atteinte de l'oreille (tuméfaction inflammatoire) est observée dans 90 % des cas.

la **chondrite nasale** avec déformation "en selle" est retrouvée dans 50 % des cas

le décès par complications respiratoires est observé dans 30 % des cas

le principal signe radiologique est l'épaississement diffus de la paroi trachéale qui épargne la paroi postérieure.

les autres manifestations possibles sont :

-des **bronchectasies (25 % des cas)** , conséquences de surinfections ou des destructions cartilagineuses

-une **bronchomalacie** avec piégeage aérien expiratoire (50 % des cas)

-une dilatation de l'aorte ascendante

les principaux diagnostics différentiels ont été évoqués plus haut

