jeune femme 50 ans , asthénie , baisse de l'état général et masse palpable de l'hypochondre droit . Quels sont les éléments sémiologiques à retenir sur les images scanographiques ?

-masse rétropéritonéale
-charnue , hétérogène , à contours réguliers suggérant une pseudo-capsule avec calcifications arciformes
-surrénale droite présente (flèche jaune)
-la masse est en continuité avec le rein droit et de densité moyenne très voisine .

Caroline Aubriot-Sellal CCA

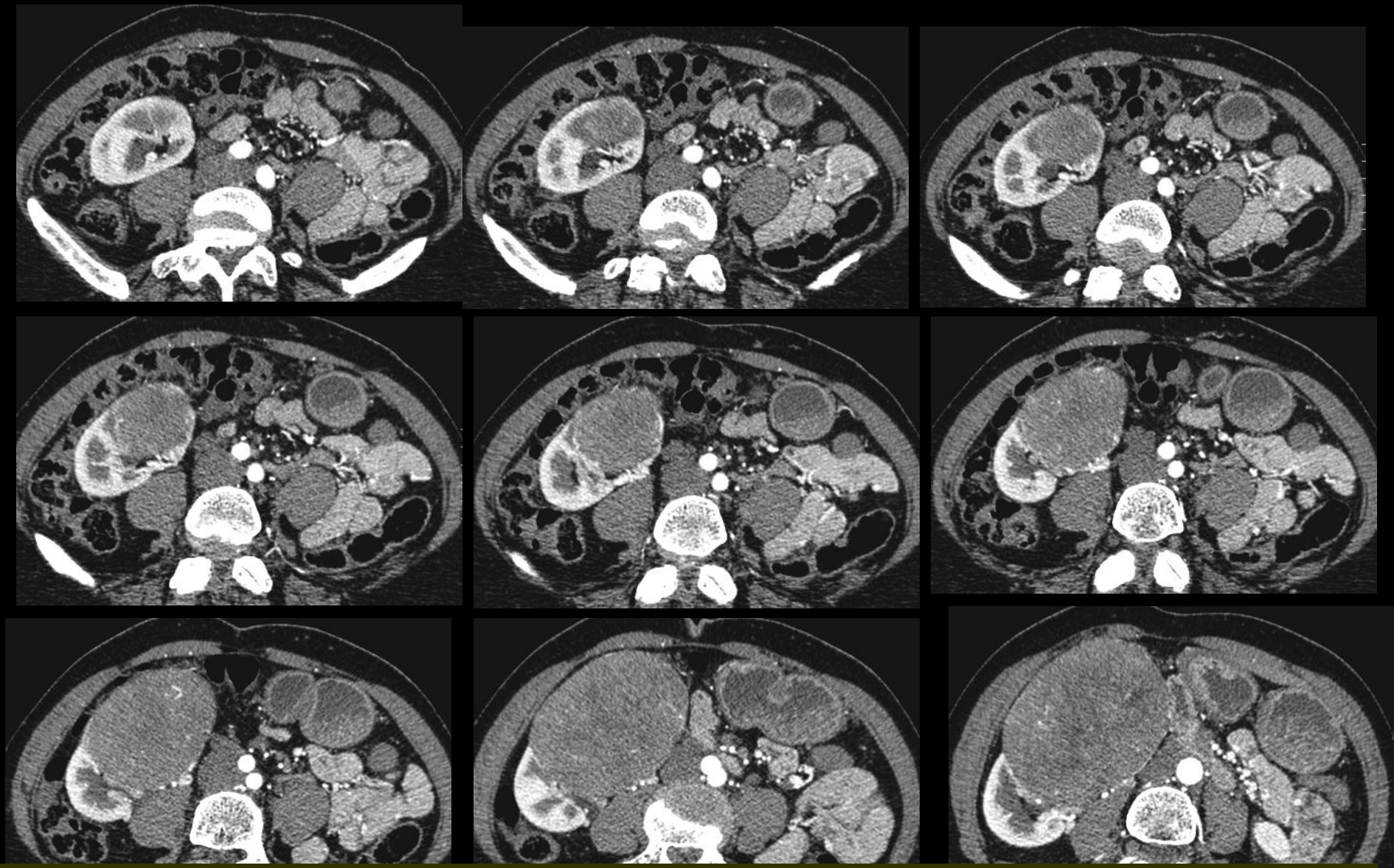

-après injection , l''origine rénale se confirme (pôle inférieur de la masse "enchâssé" dans le rein) ; présence d'éperons de parenchyme rénal circonscrivant une partie de la circonférence

-la masse est le siège de néo vaisseaux et est globalement faiblement vascularisée , sans présenter d'hypervascularisation +/- anarchique analogue à celle des carcinomes à cellules claires

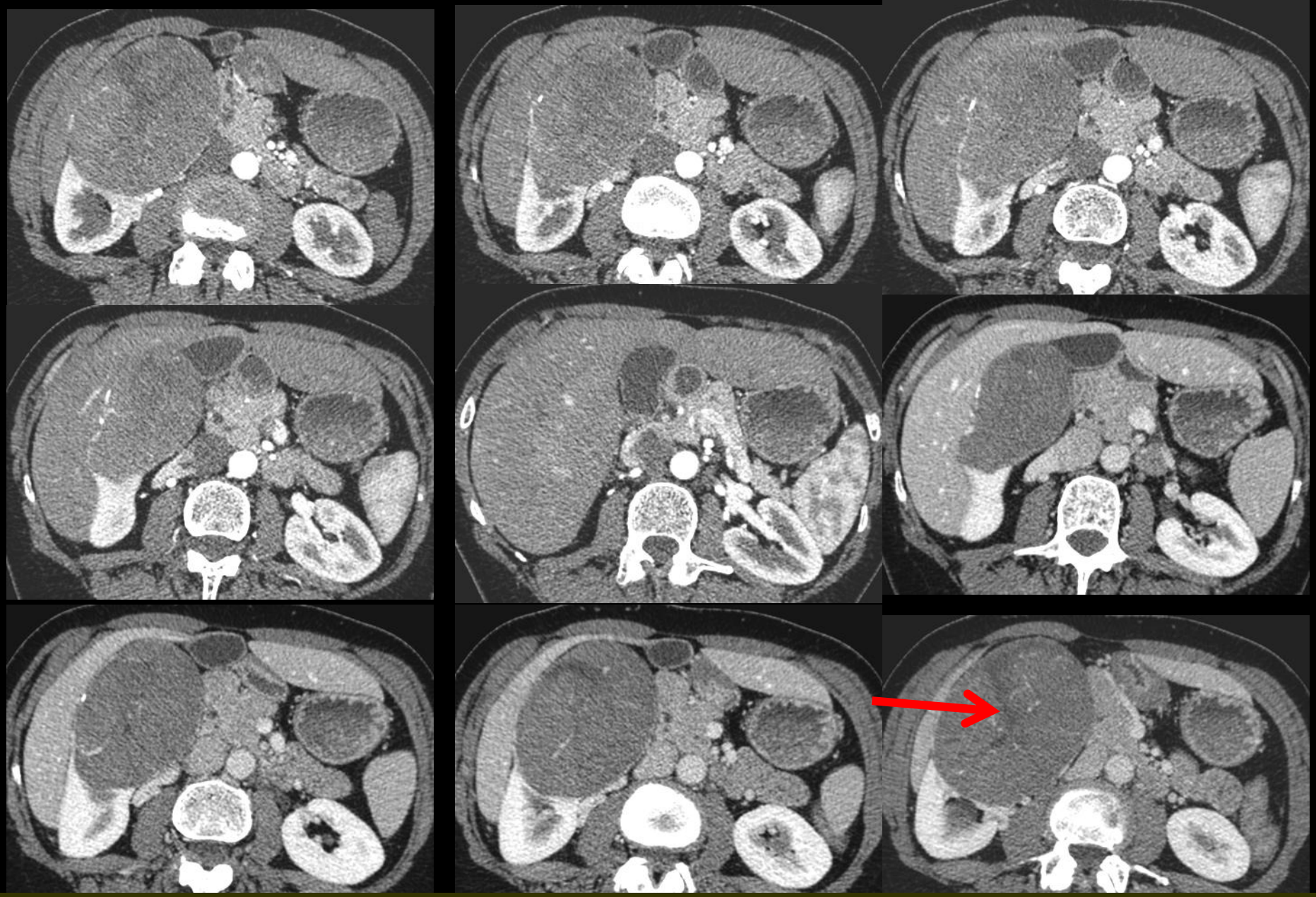

-l'aspect de "cicatrice fibreuse centrale" , analogue à celui décrit dans les oncocytomes est un élément sémiologique de valeur pour la caractérisation de ce type de lésion lorsqu'elles sont de grande taille

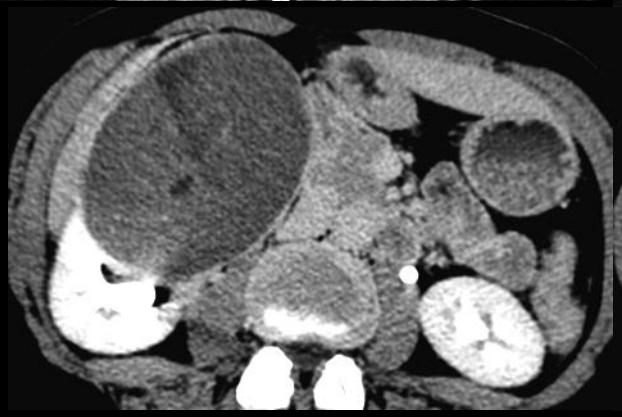

-la capsule est nettement rehaussée sur les coupes et reformations "tardives" (5 ' après IV) , ce qui confirme sa nature fibreuse collagène

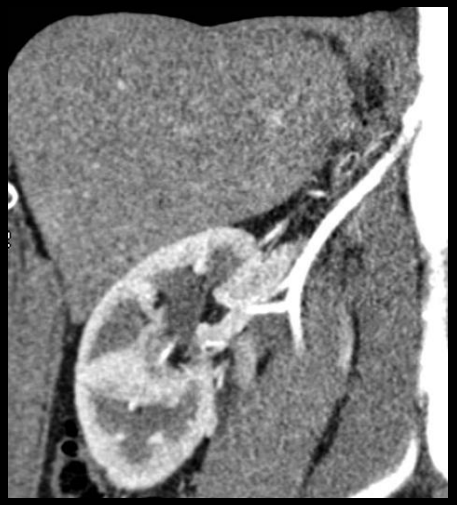

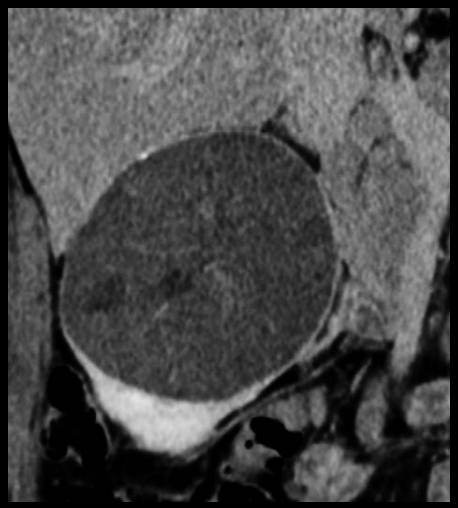

quelles sont , à ce stade , vos hypothèses diagnostiques , devant une **masse solide du rein** , a priori unique ,a ou pauci symptomatique , chez une femme d'âge moyen ,n'ayant pas les caractères classiques d'un carcinome rénal à cellules claires (Grawitz) , en particulier l'hypervascularisation

-parmi les **lésions relativement fréquentes** , on retiendra

.le carcinome papillaire (10 % des carcinomes du rein) ou carcinome rénal à cellules chromophiles

.le carcinome rénal à cellules chromophobes (5 % des carcinomes du rein)

.le carcinome à cellules transitionnelles infiltrant le rein

.l'angiomyolipome sans graisse ou dans sa variété épithélioïde (pécome)

.l'oncocytome

.le lymphome (B diffus grandes cellules , folliculaire , Burkitt , à cellules du manteau , leucémies , syndrome lymphoprolifératif post transplant , du MALT….)

.la métastase (carcinome bronchique , œsophagien et des voies aéro-digestives supérieures…)

sans oublier les atteintes pseudo tumorales ; pyélonéphrite xanthogranulomateuse , hématome …

-parmi les tumeurs rares mais importantes :

.le carcinome médullaire du rein

.le plasmocytome du rein

.les tumeurs mésenchymateuses : sarcome synovial , fibrosarcome , léiomyosarcome , tumeur fibreuse solitaire maligne , tumeur maligne des gaines des nerfs périphériques

.la tumeur juxta-glomérulaire (réninome)

.la tumeur neuro ectodermique primitive (PNET)

. …

bien qu'incomplète , cette liste rend compte de la relative "vanité" de la "caractérisation lésionnelle" par les éléments de sémiologie macroscopique de l'imagerie .Pour autant , c'est un devoir pour le radiologue de formuler clairement ses hypothèses diagnostiques car l'examen microscopique ,même complété par les données immuno-histochimiques et de biologie moléculaire comporte aussi ses difficultés et ses limites , notamment en raison du caractère pas forcément représentatif des échantillons examinés .

dans tous les domaines , et pas seulement en pathologie osseuse ou dans les maladies infiltrantes du poumon , la confrontation clinique-biologie-imagerie-pathologie est fondamentale et chacun des composants de ce "quatuor" doit jouer sa partition, sans vouloir "couvrir" les autres . C'est le rôle des réunions de concertation pluridisciplinaires qui sont ,avec le dossier informatisé du patient , les piliers des démarches-qualité dans la prise en charge du patient (à condition que le quatuor ne soit pas trop souvent réduit à un trio ou un duo…..)

en pratique , quels sont les éléments complémentaires à prendre en compte pour la "caractérisation lésionnelle" d'une masse solide du rein chez un adulte , en imagerie

-les données anamnestiques

.patient immunodéprimé LMNH ; syndrome lympho-prolifératif post-transplant,

.cancer primitif connu : métastase

.fièvre , infection urinaire : pyélonéphrite , abcès

-l'histoire clinique

.apporte peu pour les carcinomes du rein

.utile pour traumatismes , infections , LMNH, métas

-donnés d'imagerie

.hyperdensité spontanée de la masse par rapport au parenchyme rénal : angiomyolipome sans graisse , oncocytome , carcinome à cellules transitionnelles , kyste hyperdense

.rehaussement globalement faible : carcinome papillaire , carcinome à cellules chromophobes , métastase , lymphome …

.extension aux cavités excrétrices : carcinome à cellules transitionnelles

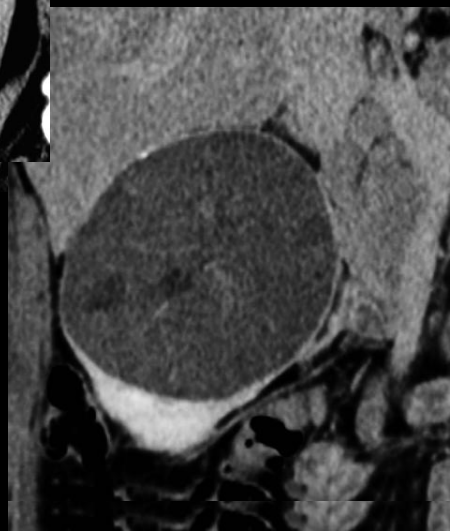

le carcinome à cellules chromophobes du rein

-c'est le diagnostic porté sur l'examen de la pièce d'exérèse ,chez cette patiente.

-il représente 6 à 11% des carcinomes du rein , la moyenne d'âge des patients est de 58 ans (extrêmes 22 – 62) , le SR est de 1,5 H / 1 F .

-le pronostic est meilleur que eux du carcinome à cellules claires et du carcinome papillaire , avec un taux de survie de 95 % à 5 ans.
les facteurs péjoratifs sont la taille , la nécrose tumorale, les aspects histologiques sarcomatoïdes et les extensions au péri rein

-il se présente sous forme d'une masse circonscrite , de grande taille ,palpable dans 1/3 des cas. l'hématurie est rare.

-en imagerie ,l'aspect faiblement vasculaire est habituel; la cicatrice centrale observée dans les lésions de grande taille (15 % des cas) est un élément que l'on peut aussi rencontrer dans les carcinomes à cellules claires de bas-grade . Il est le reflet d'un carcinome de faible évolutivité.
Des zones hémorragiques et / ou nécrosées sont observées dans 25 à 30 % des cas ; la kystisation est rare.
Les formes multifocales sont < 10 %.

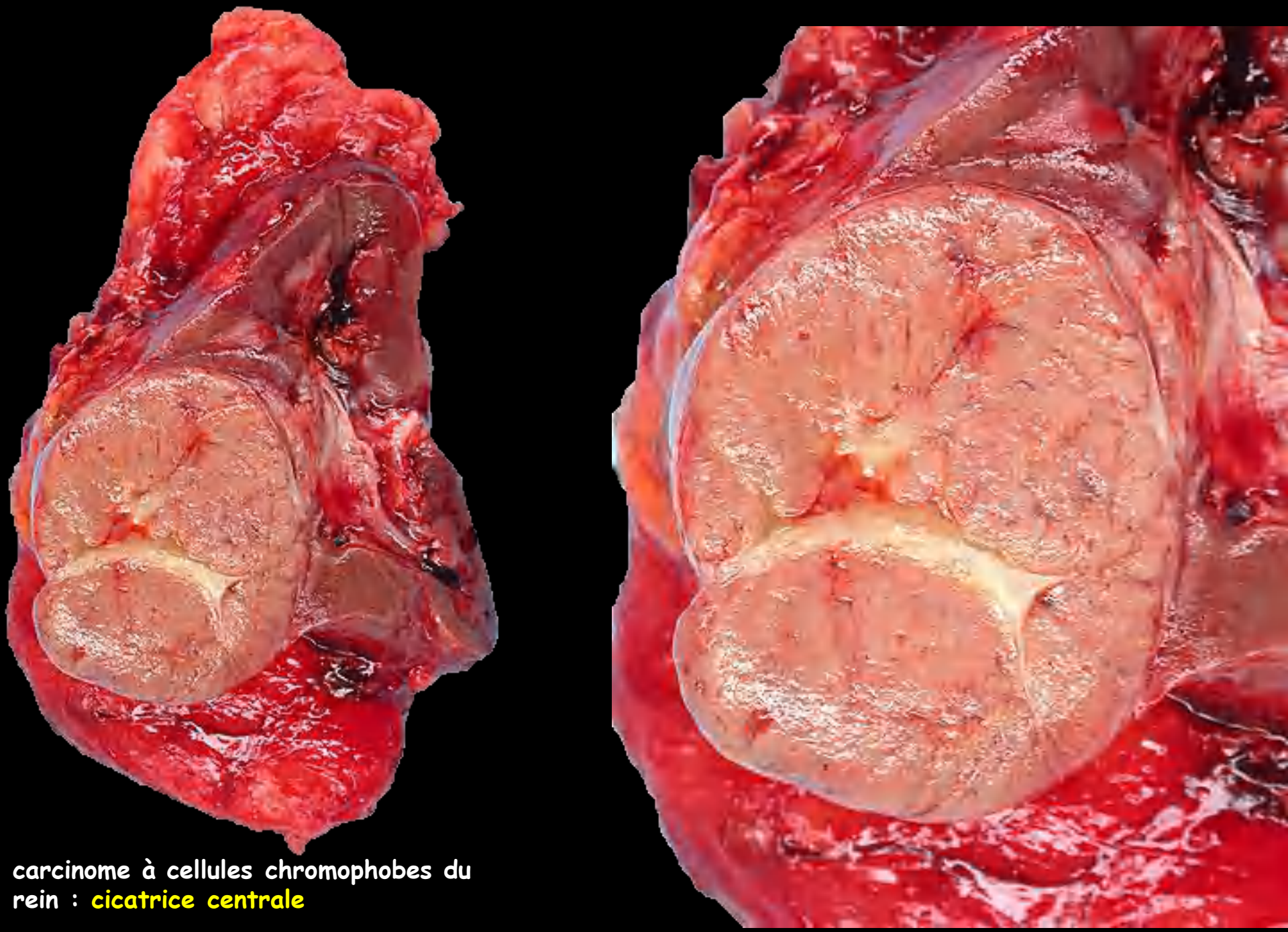

carcinome à cellules chromophobes du rein : cicatrice centrale

http://webpathology.com/image.asp?n=2&Case=67

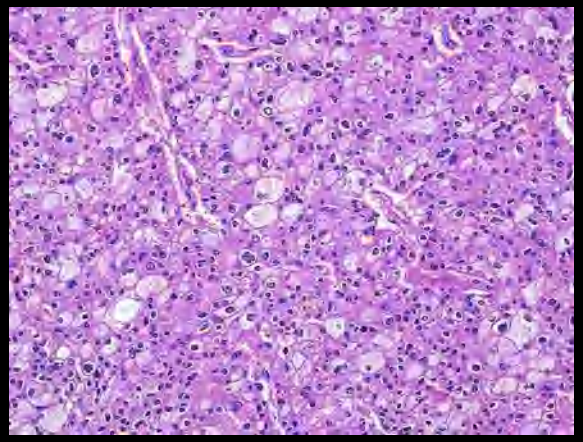

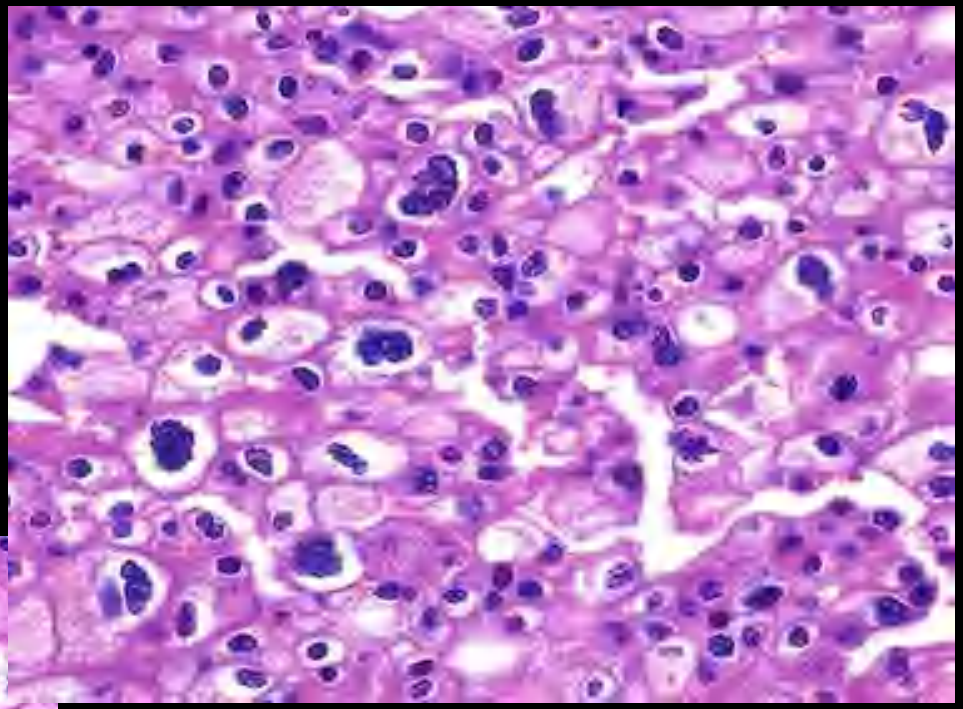

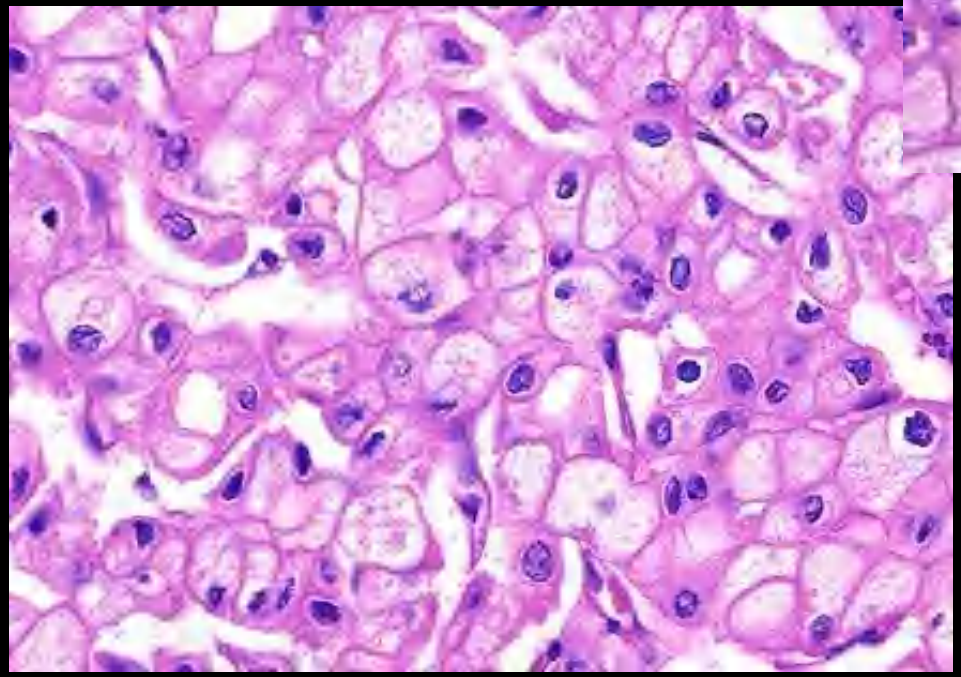

carcinome à cellules chromophobes du rein :

noyaux hyperchromatiques
cellules plurinucléées
cytoplasme plus dense en périphérie des cellules leur donnant un aspect "encadré"

http://webpathology.com/image.asp?n=2&Case=67

messages à retenir

-devant une tumeur solide du rein , peu vascularisée chez un adulte , a ou pauci symptomatique , sans extension aux cavités excrétrices , à contours réguliers , quelques diagnostics peuvent être discutés , au premier rang desquels:

.le carcinome papillaire

.le carcinome à cellules chromophobes

-si la lésion est de grande taille et s'il existe un aspect de cicatrice fibreuse centrale , le carcinome à cellules chromophobes doit être proposé , à côté de l'oncocytome .

-on n'omettra pas de joindre aux hypothèses plausibles les localisations rénales des hémopathies malignes : LMNH , plasmocytome et les métastases . Ces 2 types de lésions justifient les biopsies qui évitent une exérèse inutile.

-il faut toutefois éviter de biopsier une lésion mésenchymateuse maligne que l'on soupçonnera s'il existe des signes cliniques généraux et locaux , une évolution rapide , une hypervascularisation en volutes (storiforme) , des zones de nécrose de liquéfaction kystisées et : ou des signes d'agressivité (extension aux organes voisins)