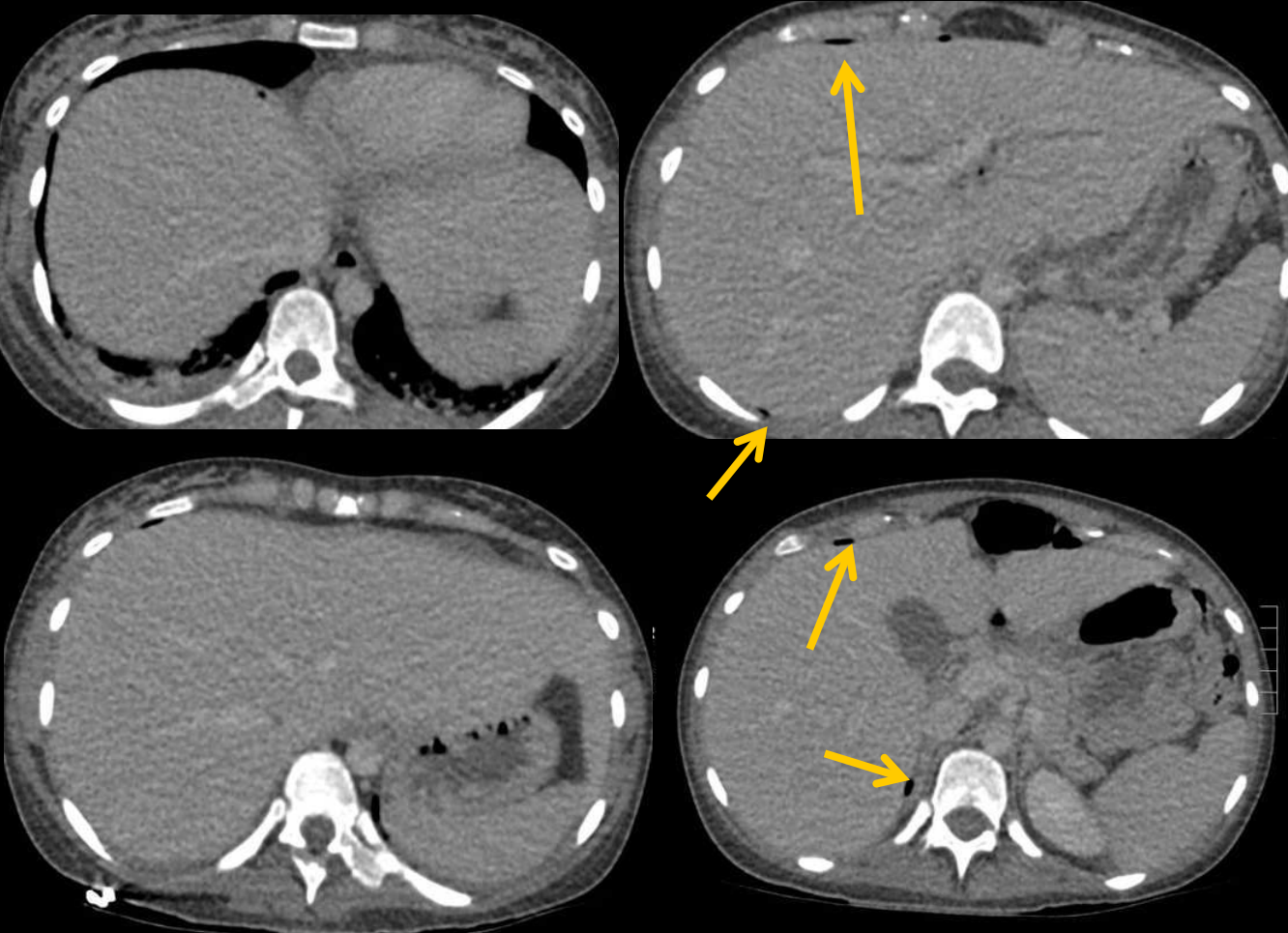


femme 24 ans 24 ans G4 P3 30 SA
Douleur abdominale depuis plusieurs semaines, d'intensité croissante
: douleur nocturne de survenue brutale, intense, en coup de poignard.
ic

Sarah Bezaz IHN

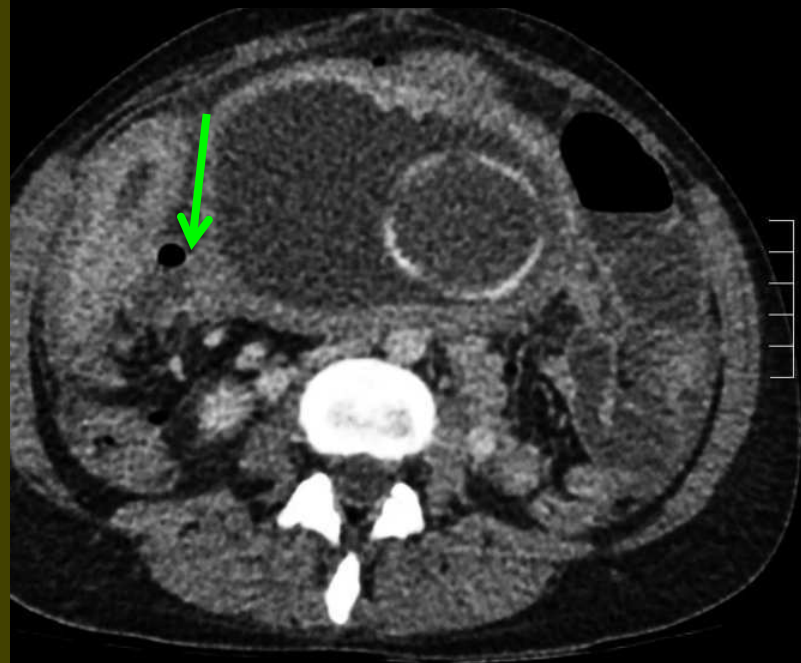
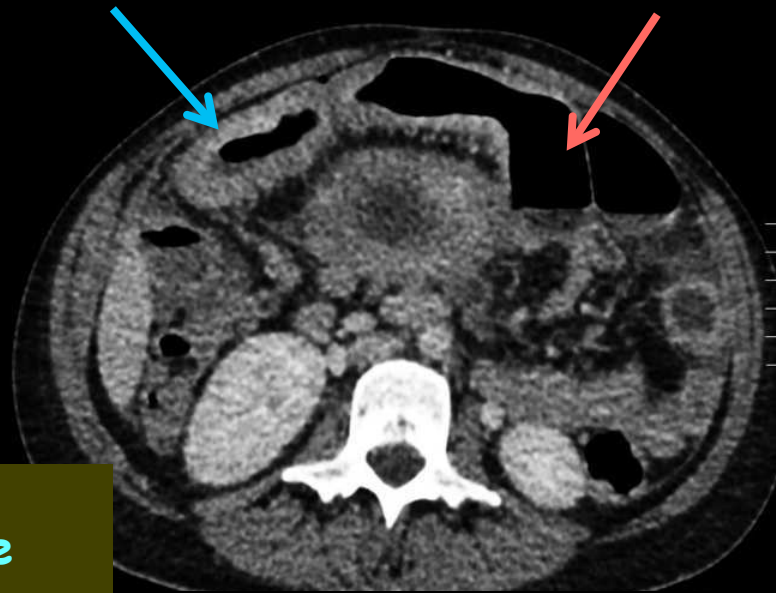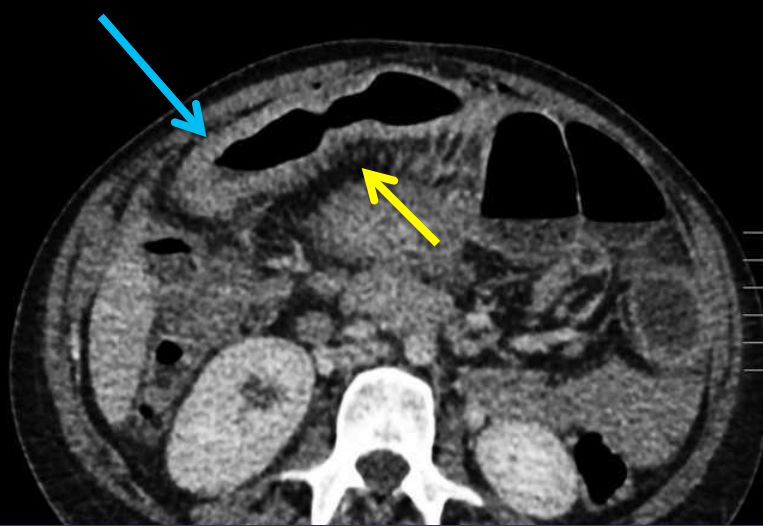


quels éléments
sémiologiques significatifs
peut-on retenir, dans ce
contexte, sur les coupes
de l'étage sus mésocolique



Très petites bulles
gazeuses peu
nombreuses, sous la paroi
abdominale antérieure et
dans la poche de Morison,
traduisant la présence d'un
pneumopéritoine.

Le faible volume de gaz est en faveur d'une perforation « couverte », ce qui doit faire penser à une perforation du grêle (mais bien entendu cela n'élimine pas une perforation d'ulcère duodénal (en particulier de la face postérieure du bulbe))



L'exploration de l'abdomen montre les images caractéristiques d'une **maladie de Crohn iléale étendue en poussée** :

.épaississement circonférentiel des parois des deux dernières anses iléales avec rehaussement du réseau capillaire muco-sous muqueux

.aspect spiculé du versant mésentérique avec signe du peigne (comb sign) traduisant le raccourcissement du segment iléal atteint avec rapprochement spatial des vaisseaux droits

.distension du grêle d'amont

.bulle gazeuse au contact de l'iléon inflammatoire , correspondant à la perforation.

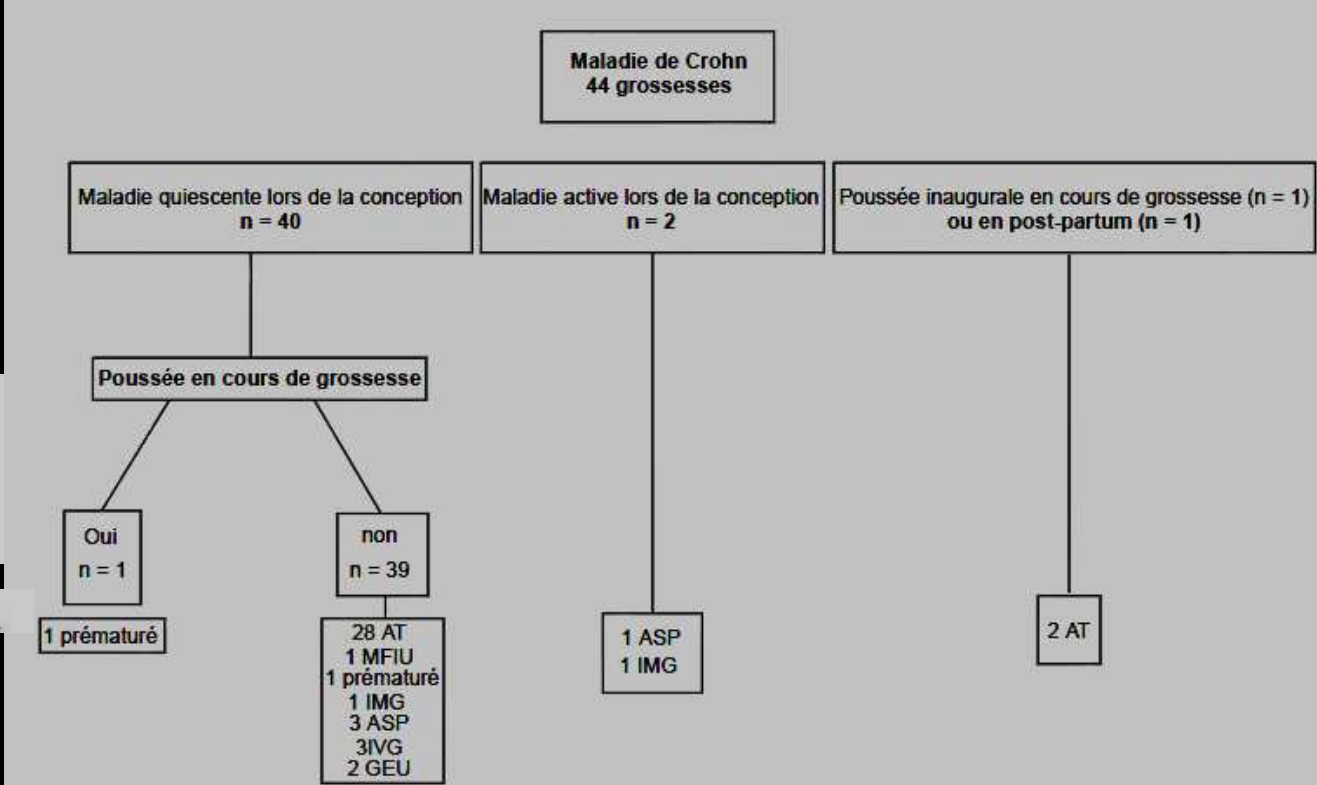
Retentissement de la grossesse sur les MICI

La grossesse ne modifie pas le profil évolutif des MICI (séries anciennes , mortalité maternelle élevée)

Une MICI révélée en cours de grossesse a la même évolution qu'en dehors de la gestation

Pas de gravité particulière des MICI en cours de grossesse et dans le post-partum

L'évolution de 54 grossesses pour lesquelles la MICI est restée quiescente a été identique à celles observées dans la population générale



Maladies inflammatoires chroniques de l'intestin et grossesse
Présentation de 76 observations et revue de la littérature
A. Beniada*, G. Benoist*, J. Maurel**, M. Dreyfus*

J Gynecol Obstet Biol Reprod 2005 ; 34 : 581-588.

Par contre , en cas de MICI non quiescentes on a observé un certain nombre de complications

Cinq des 10 grossesses débutées en période active ont abouti à des pertes fœtales (2 IMG ET 3 ASP)

En cas de poussée inaugurale ou de réactivation durant la grossesse (n=12):
1/3 RCIU ,1/3 accouchement prématuré , 1/3 naissance à terme avec PN normal

Pas d'aggravation ni d'apparition d'atteinte ano-périnéale suite à un accouchement par voie basse.(11 césariennes : 10 d'indication obstétricale et 1 chez une patiente ayant une fistule AP)

Imagerie roentgenienne chez la femme enceinte

Limite autorisée (DMA) pour l'exposition de la population générale : 1mSv/an Code de la Santé publique (NB : jusqu'en 1998: 5mSv)

Les risques

Effets déterministes

malformations (seuil : 200mGy)

0-4 SA : loi du tout ou rien

4-11 SA: organogénèse risque élevé

11-19 SA: foetogénèse : risque mineur

à l'exception du cerveau migration neuronale vers 15 SA

risque spontané de retard mental : 3%

.

Les risques

Effets stochastiques 50 mGy

Carcinogène

Les études (extrapolation des données d'Hiroshima et Nagasaki) :

sur-risque de 0.05% pour 10 mGy in utero

Risque spontané : 0.25%

L'incertitude sur le risque cancérogène est la raison principale pour éviter, dans la mesure du possible, toute exposition *in utero* et, quand cette exposition est justifiée médicalement, pour la limiter à la dose la plus faible possible *compatible avec le résultat diagnostique ou thérapeutique recherché*.

Tableau II. — Ordre de grandeur des doses délivrées au volume exploré et à l'utérus par les examens tomodensitométriques (en mGy, pour une seule série).

Région explorée	Dose au volume	Dose à l'utérus*
Tête	40	< 0,01
Thorax	15	0,1
Abdomen (pelvis non exploré)	20	5
Pelvimétrie TDM	3	3
Pelvis	25	25
Rachis lombaire (sans inclinaison statif)	15	10

Chiffres à revoir en fonction des techniques disponibles , en particulier reconstruction itérative

Exemple de la patiente

L'irradiation du conceptus (étude sur fantômes) : 3/5 du CTDI volumique

Cependant la dose foetale augmente avec la grossesse :

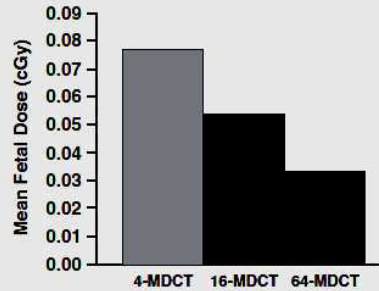


Fig. 2—Mean fetal dose for three generations of scanners. With each generation, fetal dose decreased for pulmonary angiograms.

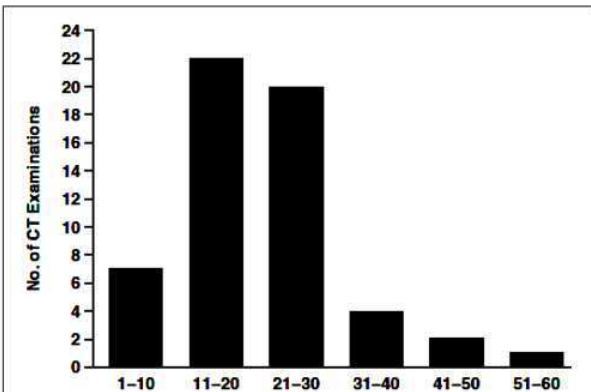
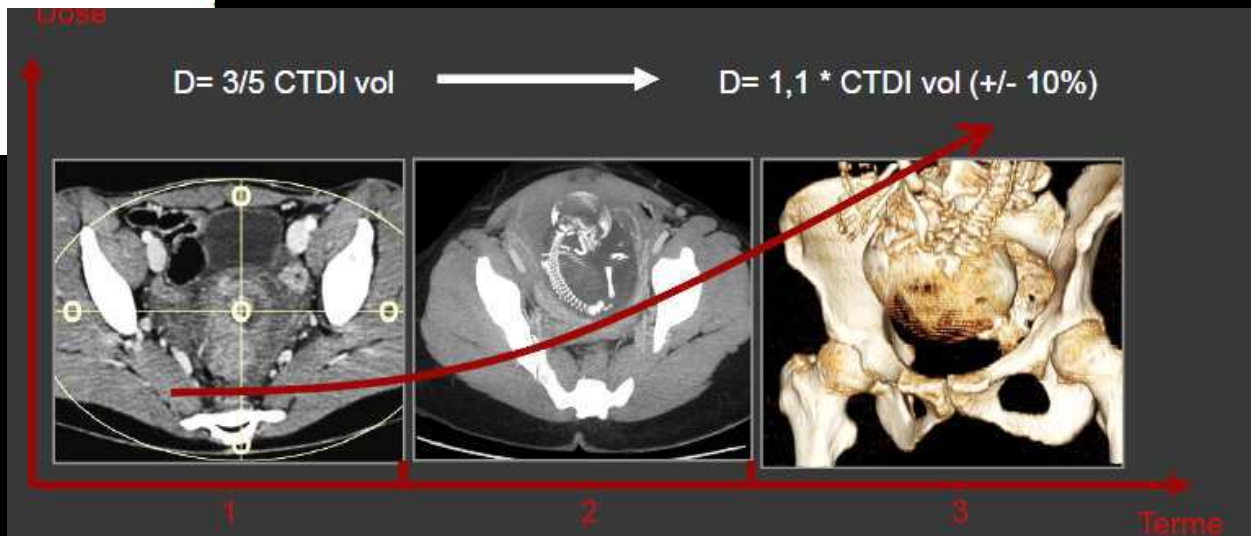


Fig. 2—Estimated fetal radiation doses from abdominopelvic CT. Distribution of number of examinations for each fetal radiation dose range are shown for 56 abdominopelvic CT examinations for which dose calculations were performed.

2. Abdo-Pelvis Urgent

	SD	CTDI vol	DLP
HELICAL_CT	16.00	2.90 (Body)	147.60 (Body)



Prise en charge d'une femme enceinte justiciable d'une exploration « roentgenienne »

Investigation à visée diagnostique :

- .évaluation du rapport bénéfice/risque
- .réalisation pratique en respectant le principe ALARA
- .concertation radiologue/spécialiste

Technique irradiante utilisée à des fins thérapeutiques

- .concertation pluridisciplinaire
- .surveillance maternelle et fœtale RAPPROCHEE

Risques liés aux produits de contraste iodés par voie IV

Dosage TSH pendant les premiers mois de la vie

La glande thyroïdienne est fonctionnelle vers 10 SA et le foetus peut alors capter l'iode.

Le risque pour le foetus est l'**hypothyroïdie néonatale** avec des conséquences importantes (retard de maturation osseuse, nanisme, ictère néonatal, macroglossie, hernie ombilicale, hypotonie musculaire...)

Maladie chronique : **PROGRAMMATION de la grossesse** si maladie quiescente , état d'équilibre