



radio-anatomie de la bourse orientale



J-B. Meyer, F.Jausset, A.Oliver, C.Sellal, V.Laurent, M.Claudon, D.Régent

CHU Nancy, Hôpital d'adultes de Brabois, service de radiologie

Plan

Radio-anatomie

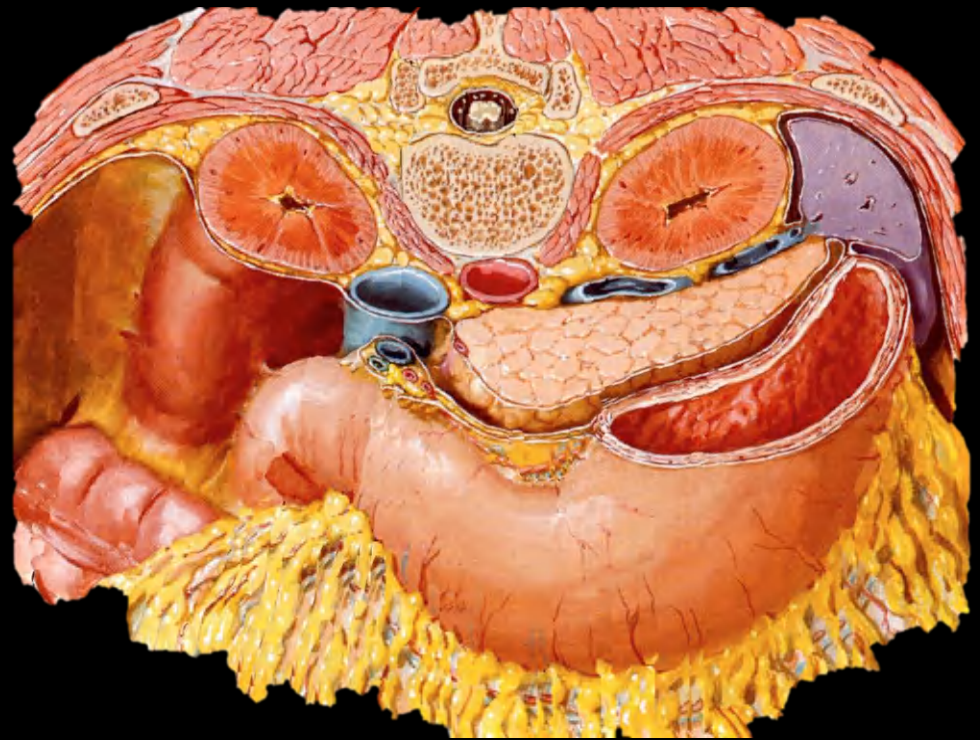
- Généralités
- Limites anatomiques
- Hiatus de Winslow
- Composition de la bourse omentale
- Récessus supérieur et inférieur

Plan

I. Radio-anatomie

- Généralités
- Limites anatomiques
- Hiatus de Winslow
- Composition de la bourse omentale
- Récessus supérieur et inférieur

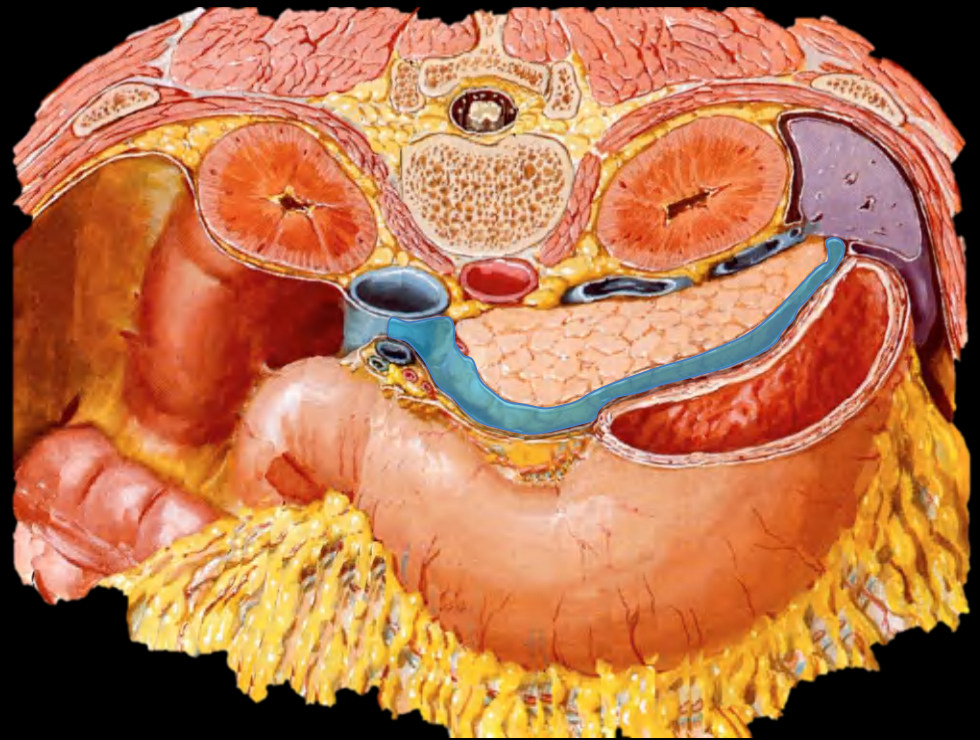
Généralités



Frank H NETTER. Atlas of Human Anatomy. 4ème édition, Masson.

Généralités

La bourse omentale est une cavité située :

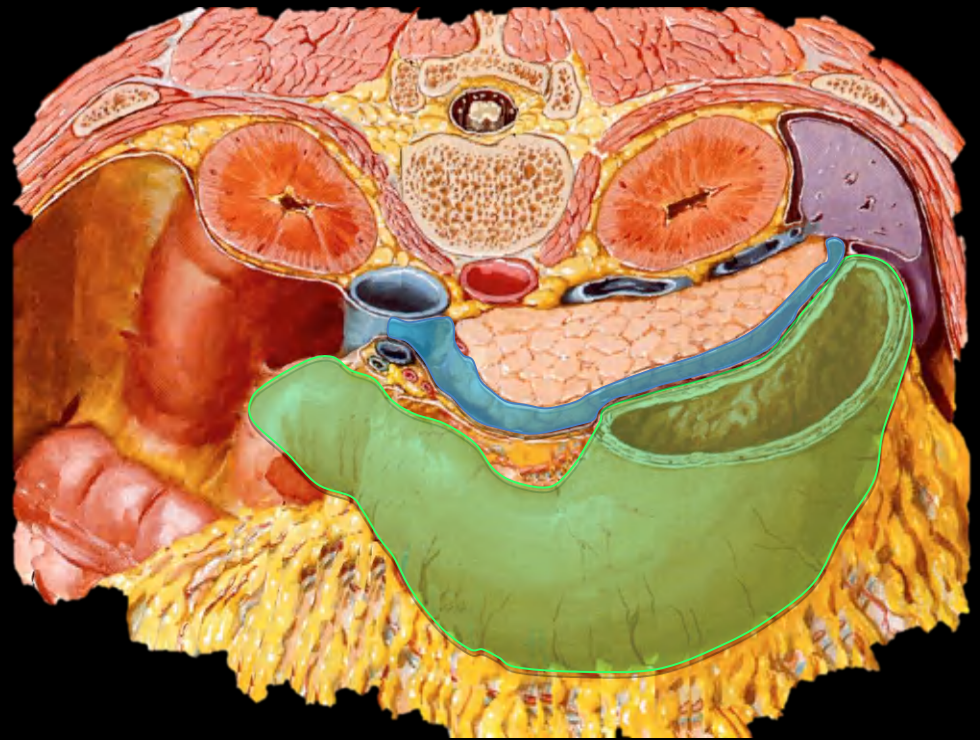

Frank H NETTER. Atlas of Human Anatomy. 4ème édition, Masson.

Généralités

La bourse omentale est une cavité située :

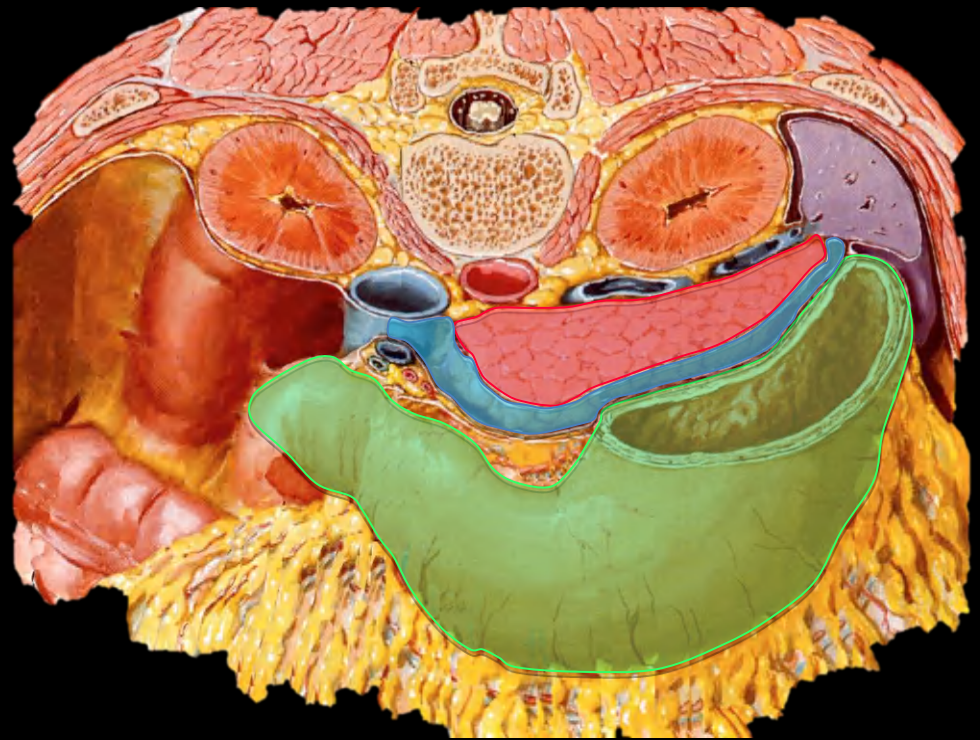- en arrière de l'estomac



Généralités

La bourse omentale est une cavité située :

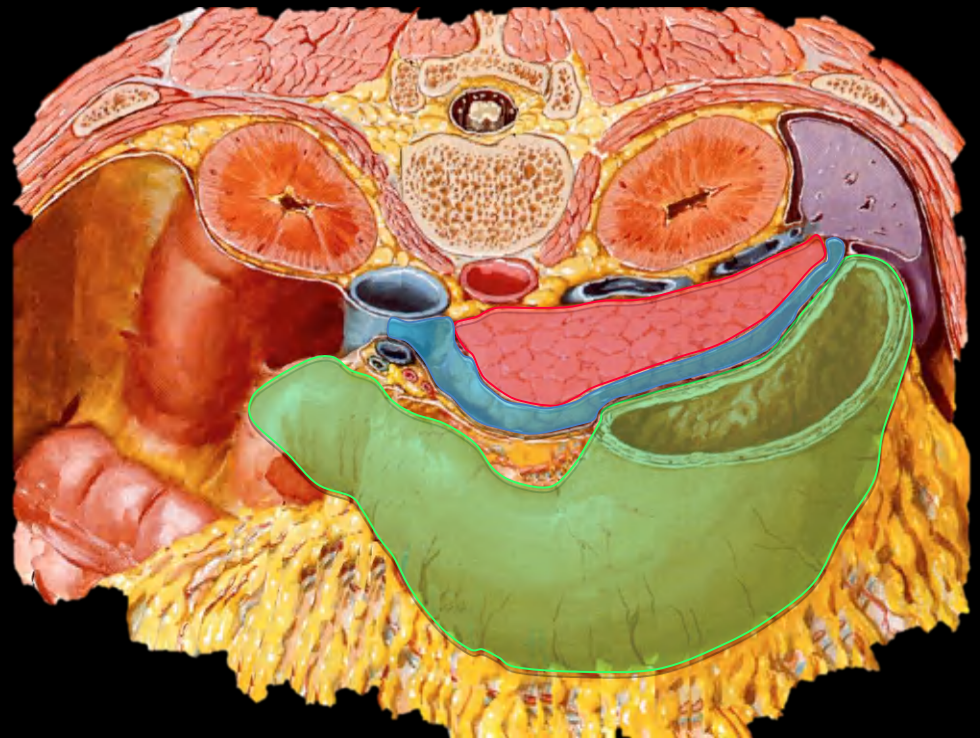- en arrière de l'estomac
- en avant du bloc duodéno-pancréatique



Généralités

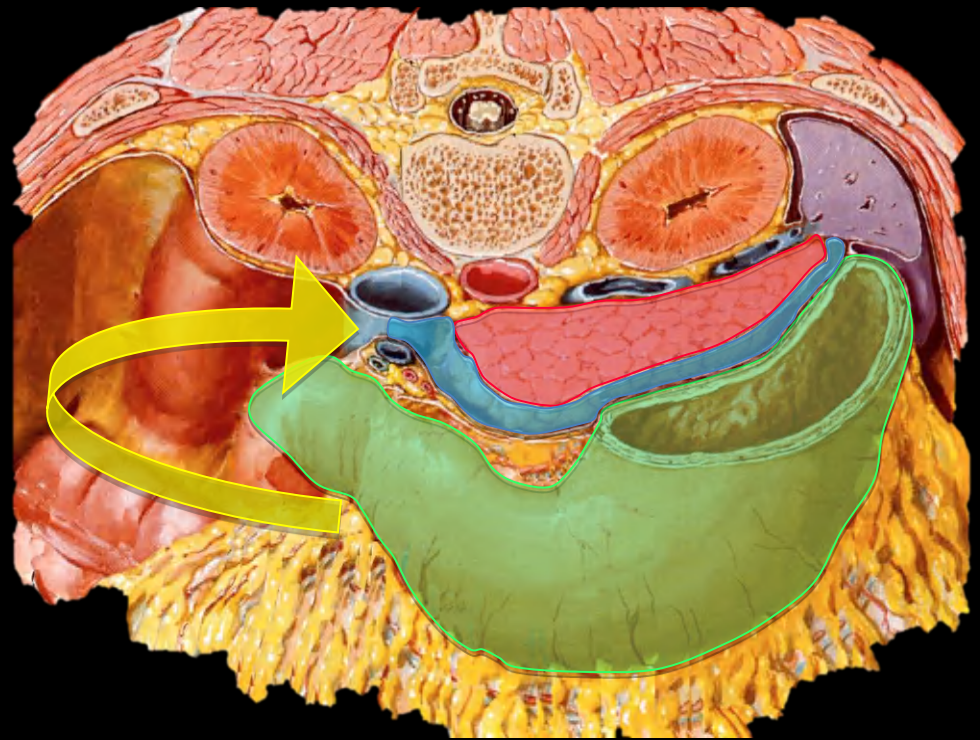
La **bourse omentale** est une cavité située :

- en **arrière de l'estomac**
- en **avant du bloc duodéno-pancréatique**
- limitée par plusieurs structures ligamentaires



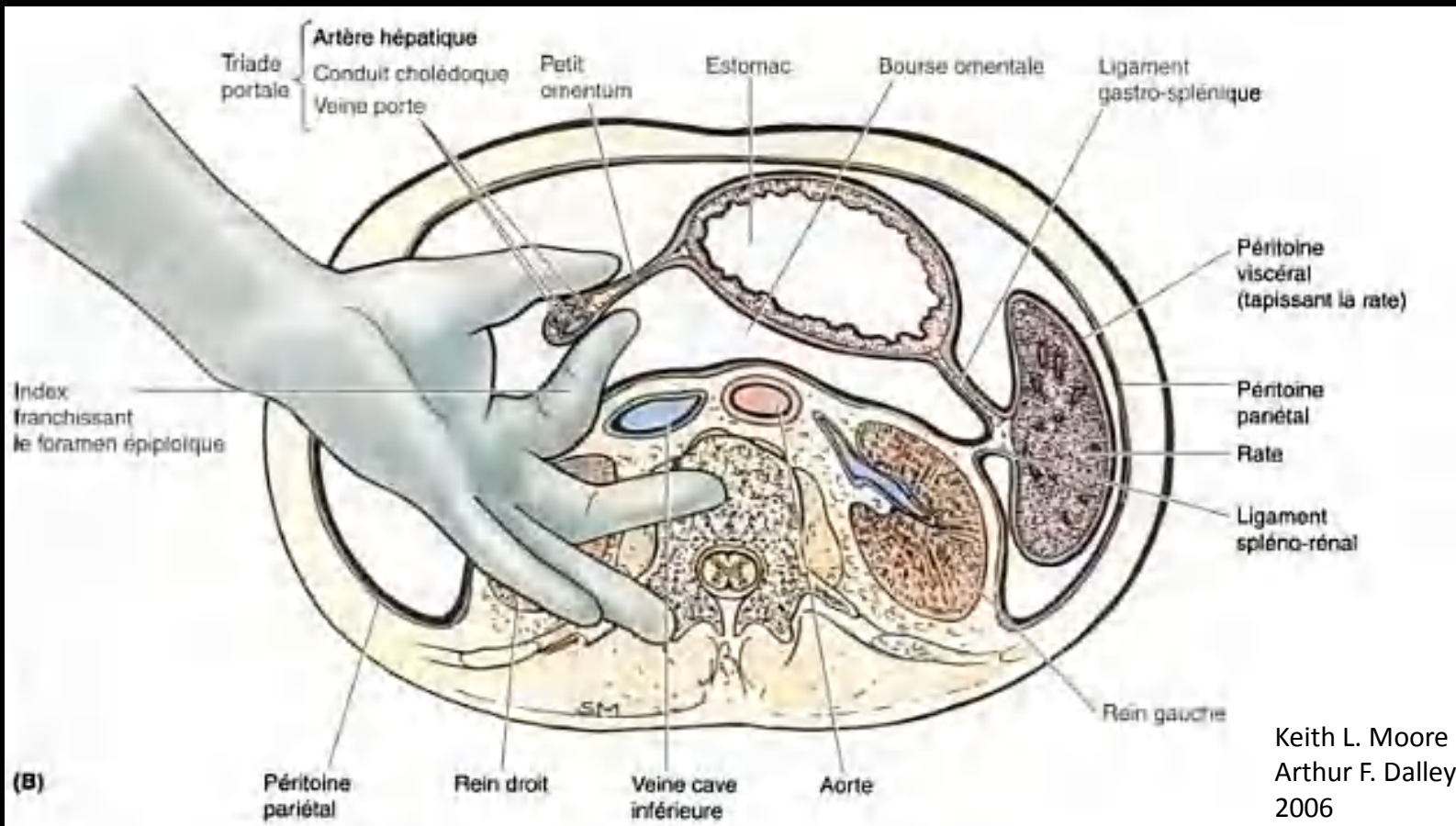
Généralités

Cette bourse communique avec la cavité péritonéale via le **hiatus de Winslow**



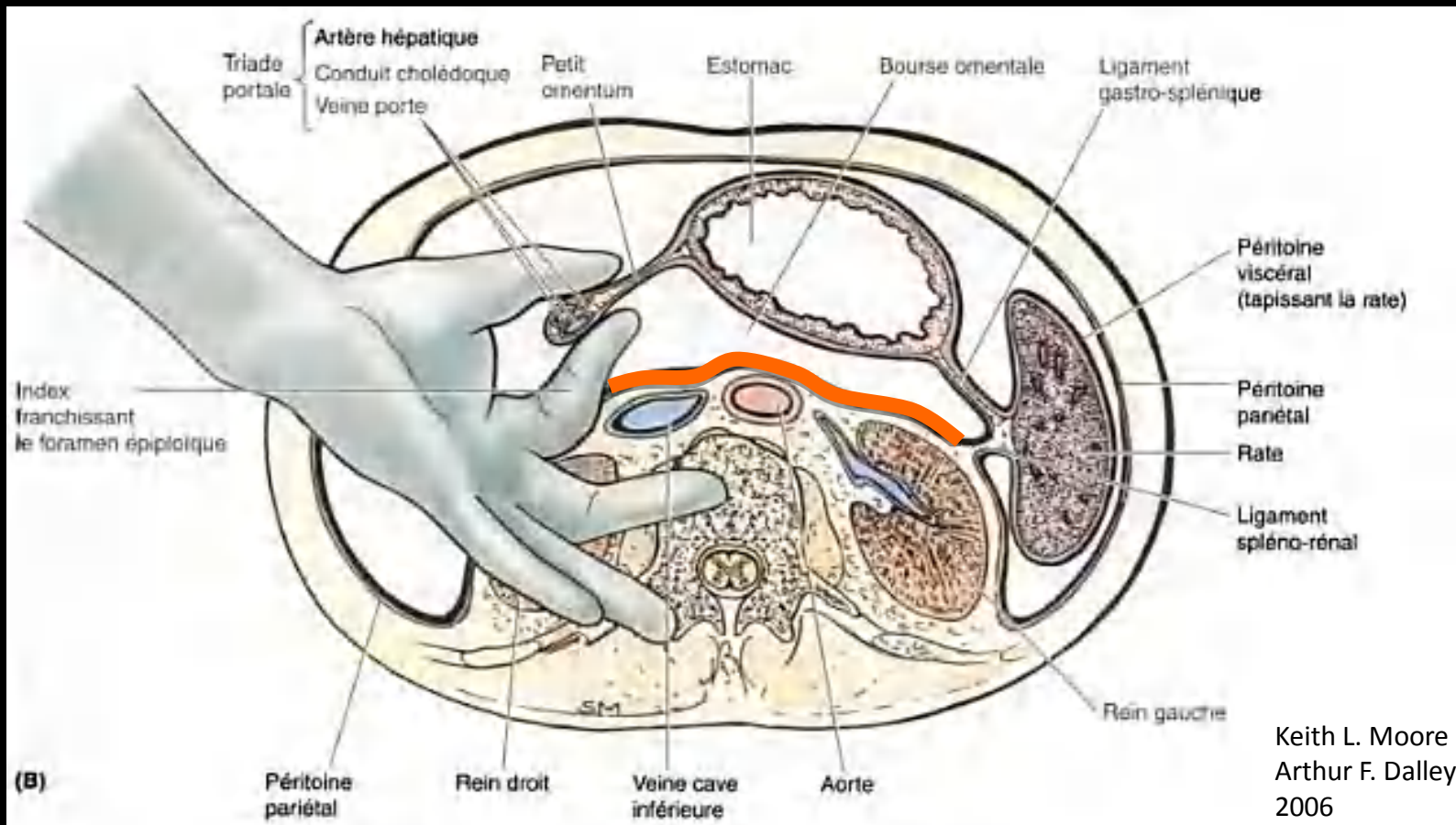
Limites anatomiques

- en arrière : le **péritoine pariétal** postérieur accolé au bloc duodéno pancréatique



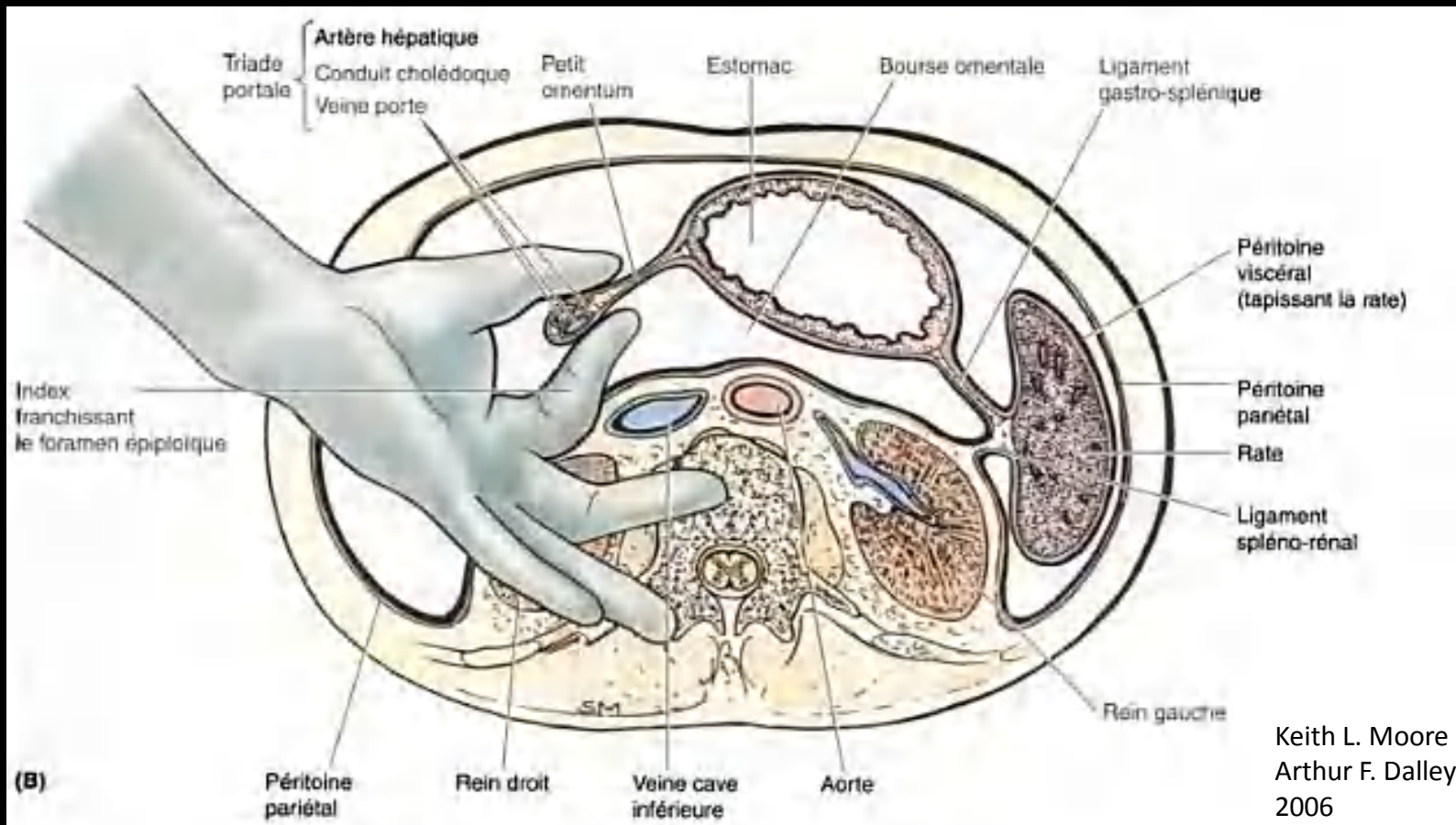
Limites anatomiques

- en arrière : le **péritoine pariétal** postérieur accolé au bloc duodéno pancréatique



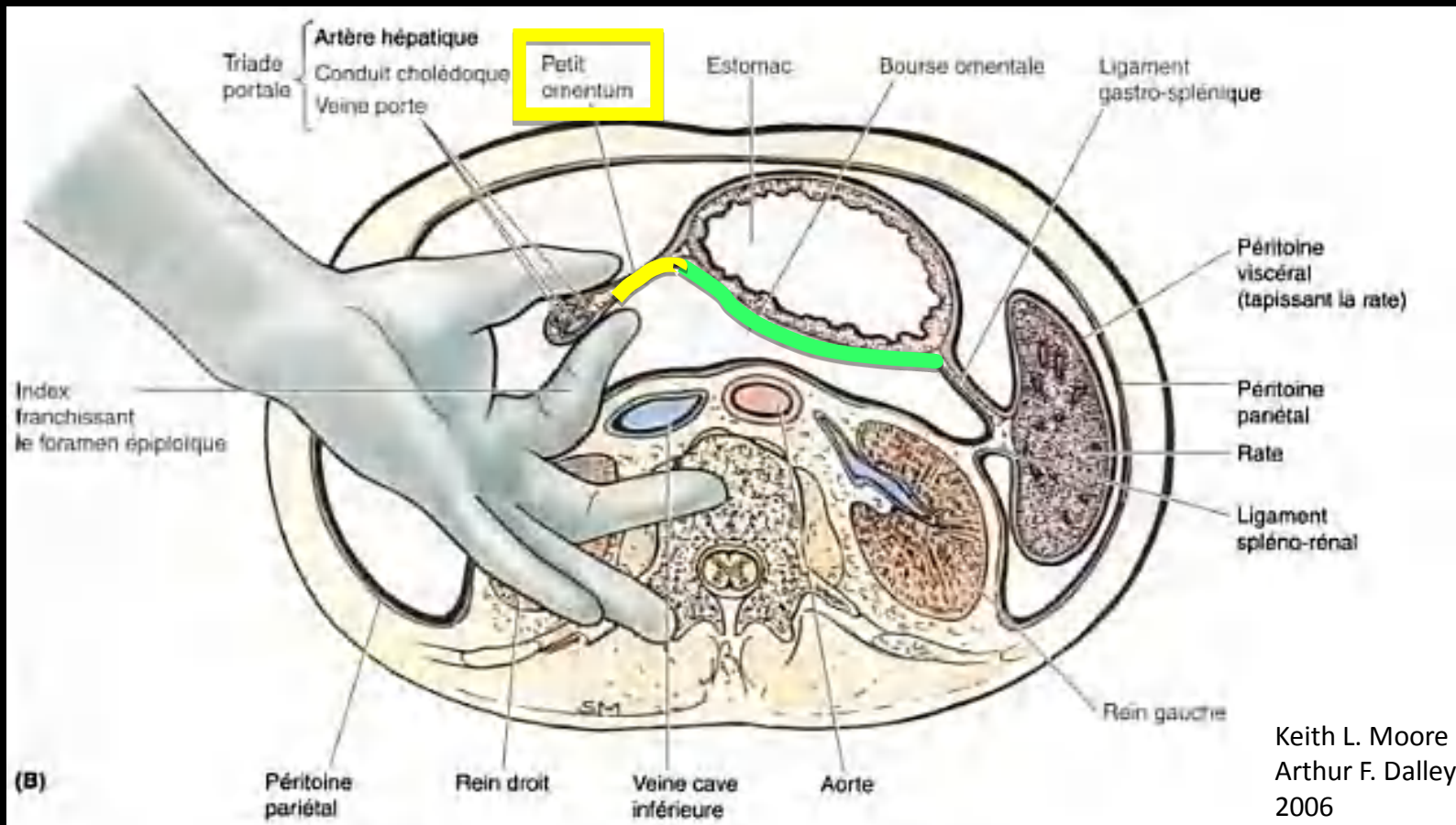
Limites anatomiques

- en avant : la face postérieure de l'estomac, la partie supérieure du duodénum, le petit omentum (petit épiploon) et le ligament gastro colique



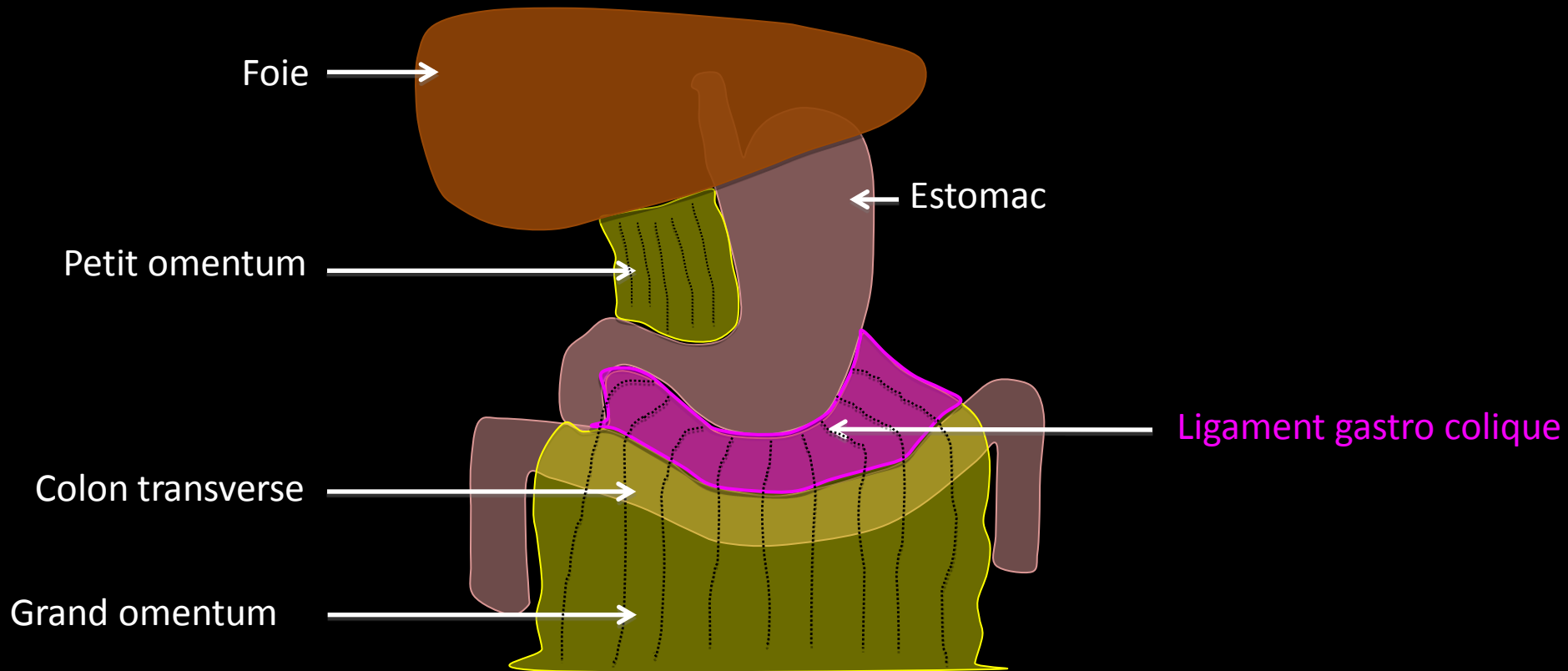
Limites anatomiques

- en avant : la face postérieure de l'estomac, la partie supérieure du duodénum, le **petit omentum** (petit épiploon) et le **ligament gastro colique**



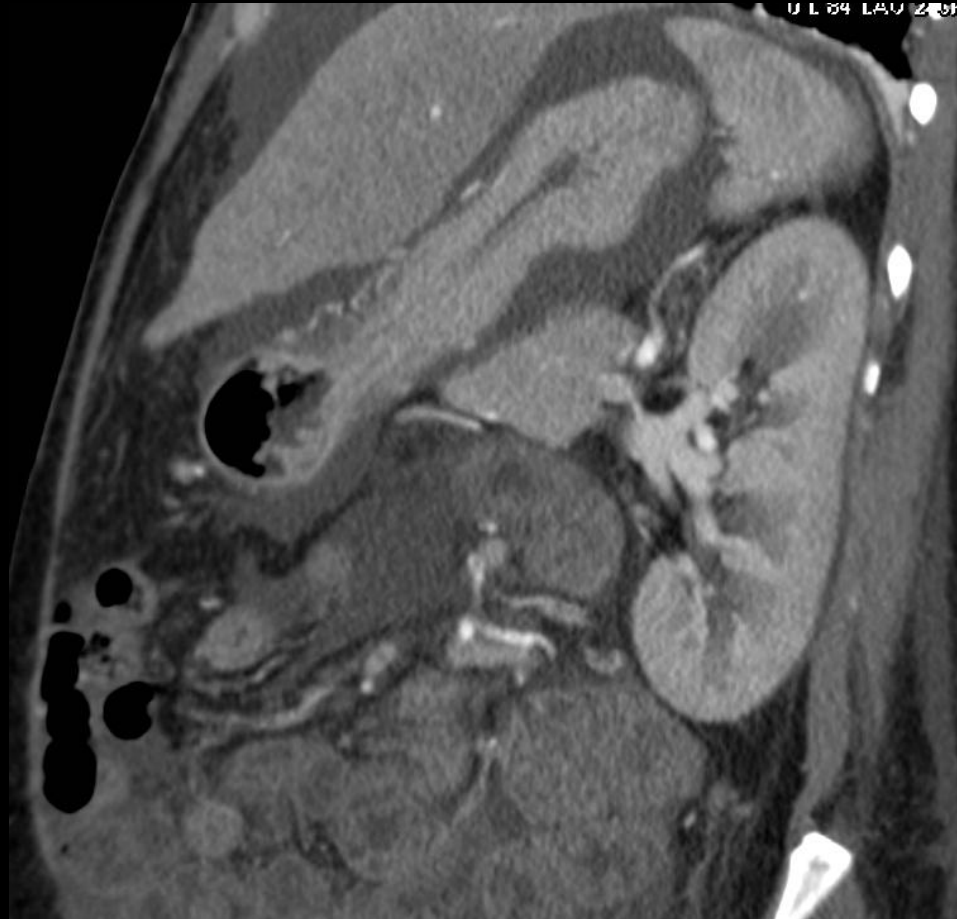Limites anatomiques

- en avant : la face postérieure de l'estomac, la partie supérieure du duodénum, le petit omentum (petit épiploon) et le ligament gastro colique



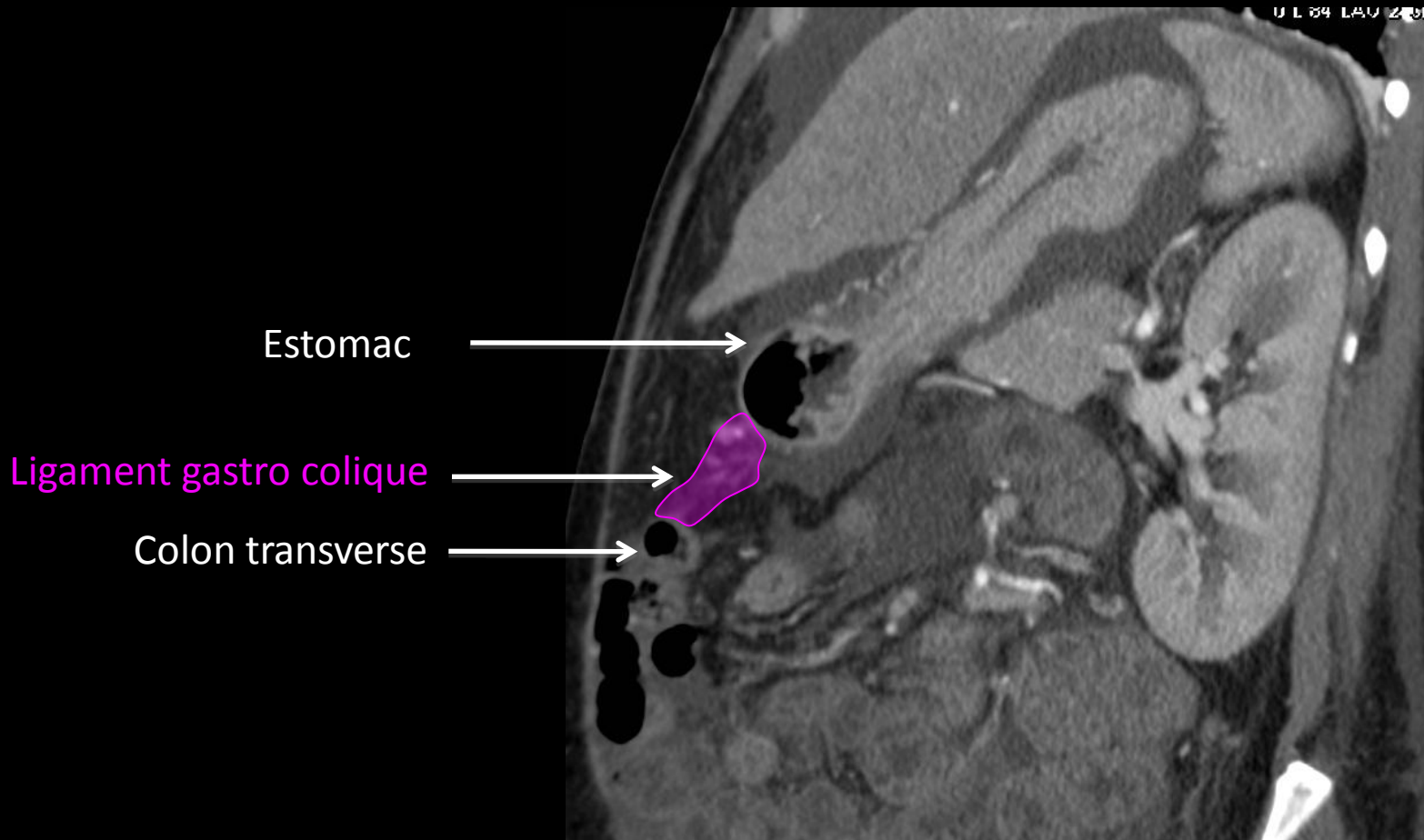
Limites anatomiques

- en avant : la **face postérieure de l'estomac**, la partie supérieure du duodénum, le **petit omentum** (petit épiploon) et le **ligament gastro colique**



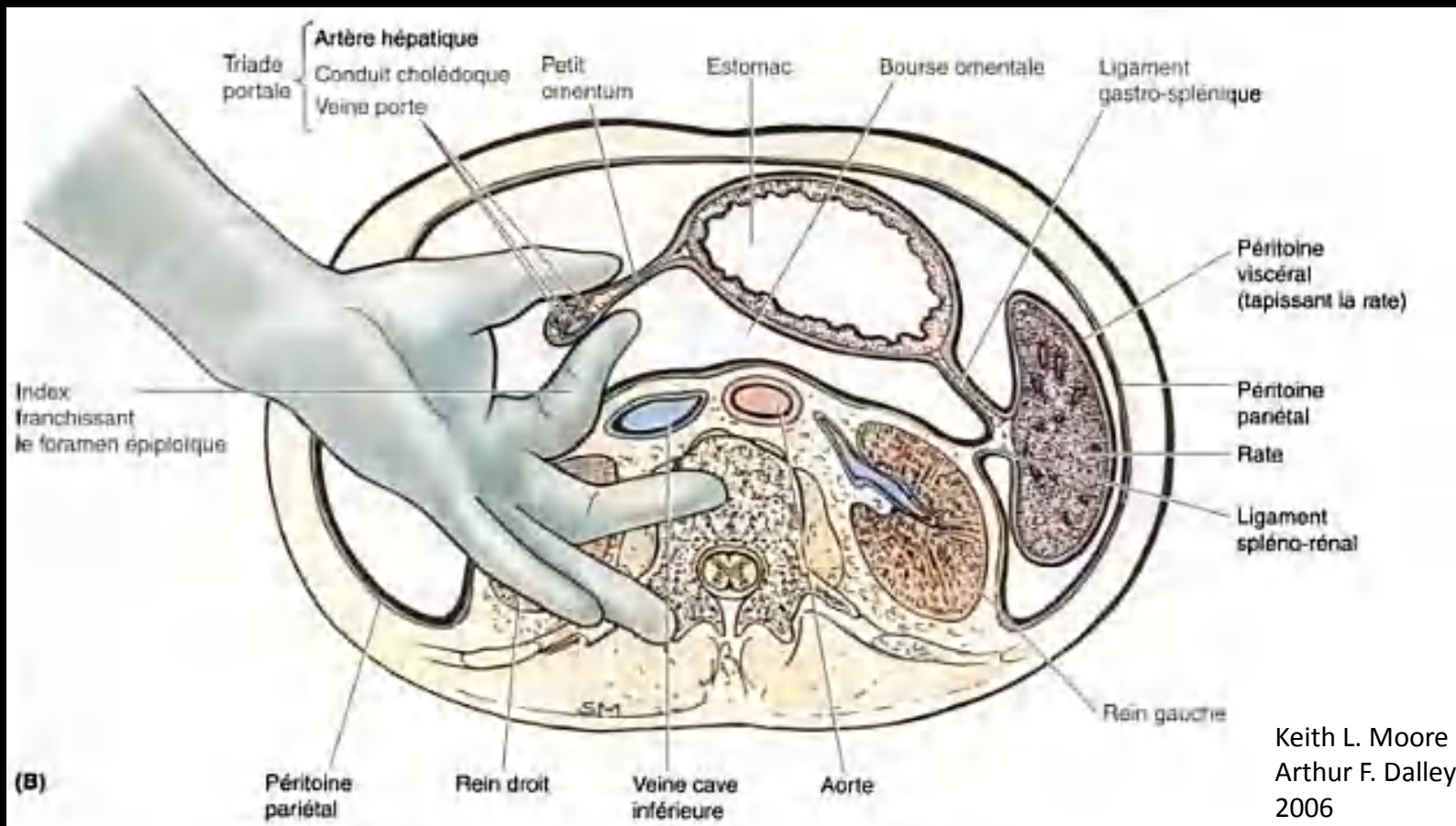
Limites anatomiques

- en avant : la **face postérieure de l'estomac**, la partie supérieure du duodénum, le **petit omentum** (petit épiploon) et le **ligament gastro colique**



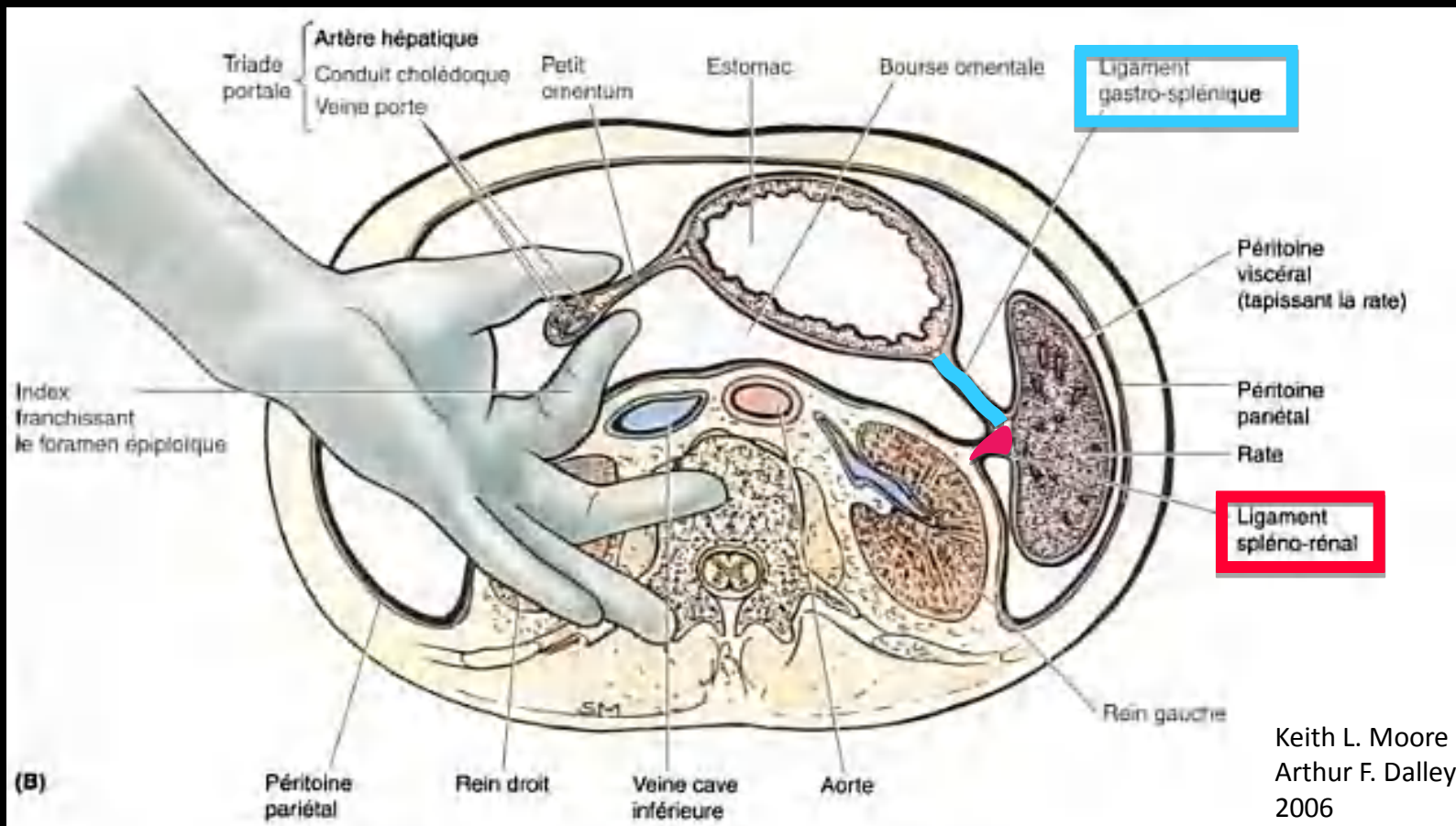
Limites anatomiques

- à gauche : les ligaments **gastro-splénique** en avant; phrénico-colique, **pancréatico-splénique** et **spléno-rénal** en arrière



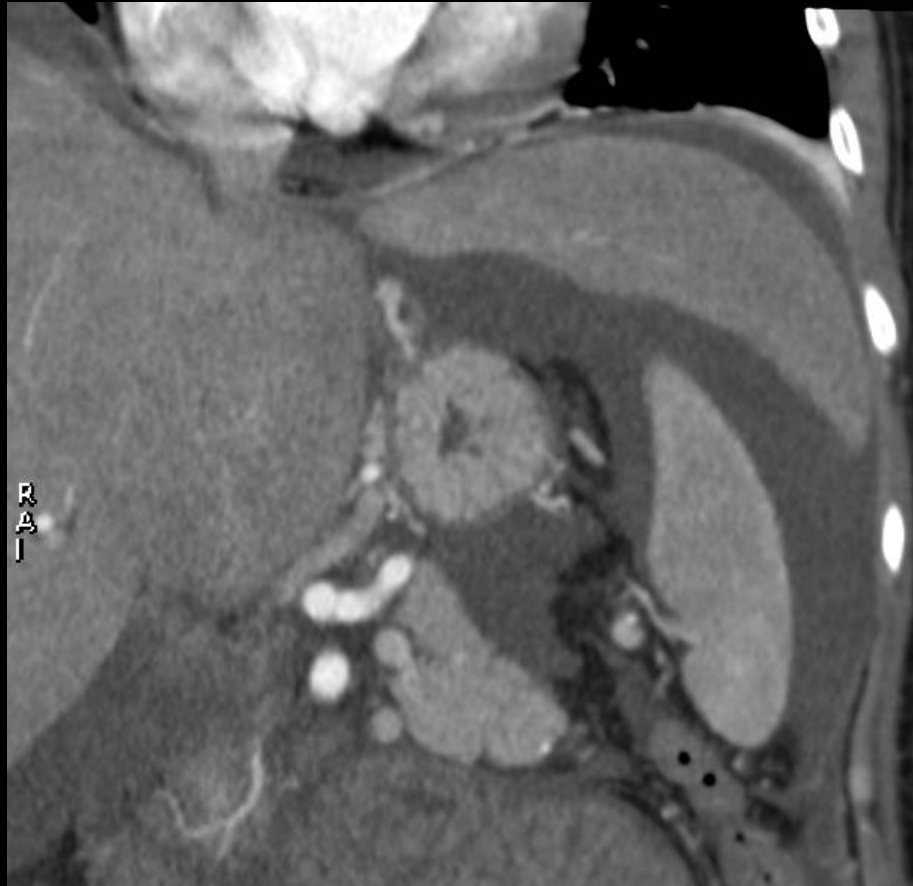
Limites anatomiques

- à gauche : les ligaments **gastro-splénique** en avant; phrénico-colique, **pancréatico-splénique** et **spléno-rénal** en arrière



Limites anatomiques

- à gauche : les ligaments **gastro-splénique** en avant; phrénico-colique, **pancréatico-splénique** et **spléno-rénal** en arrière

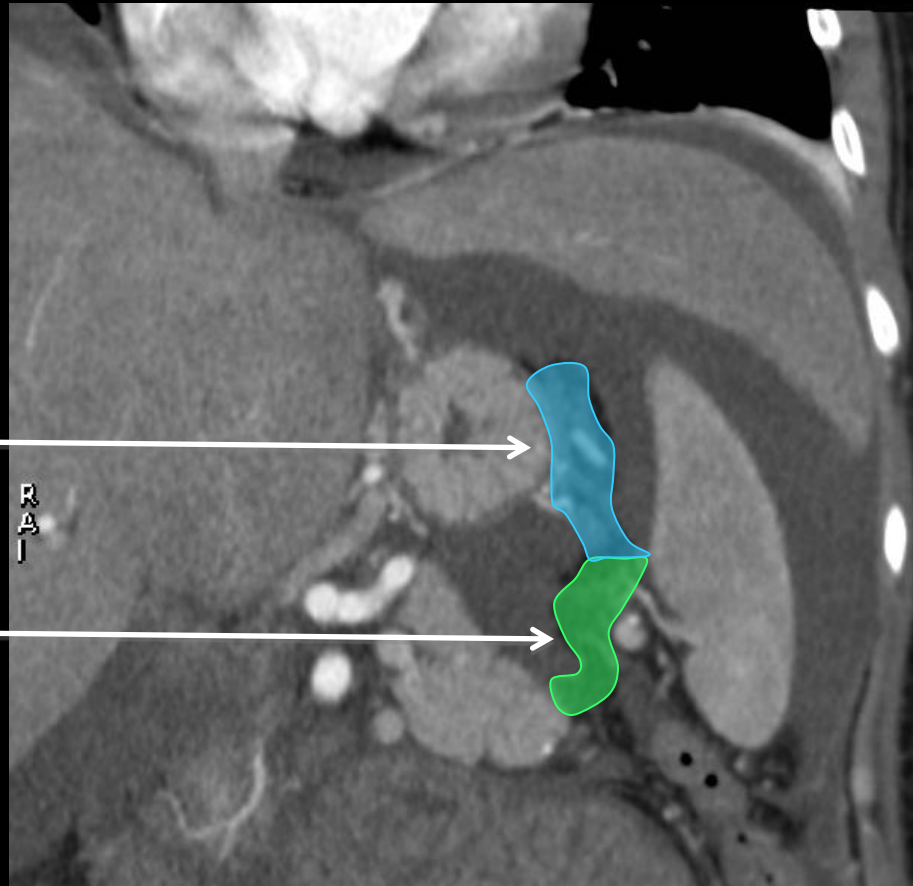

Limites anatomiques

- à gauche : les ligaments **gastro-splénique** en avant; phrénico-colique, **pancréatico-splénique** et **spléno-rénal** en arrière

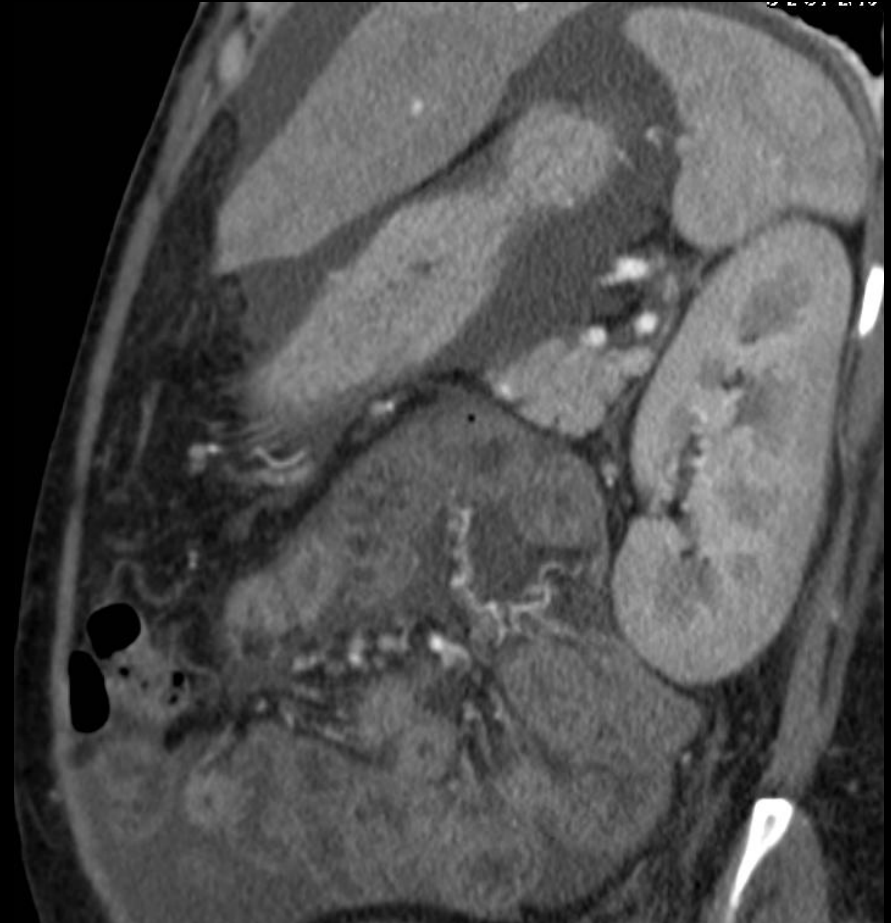
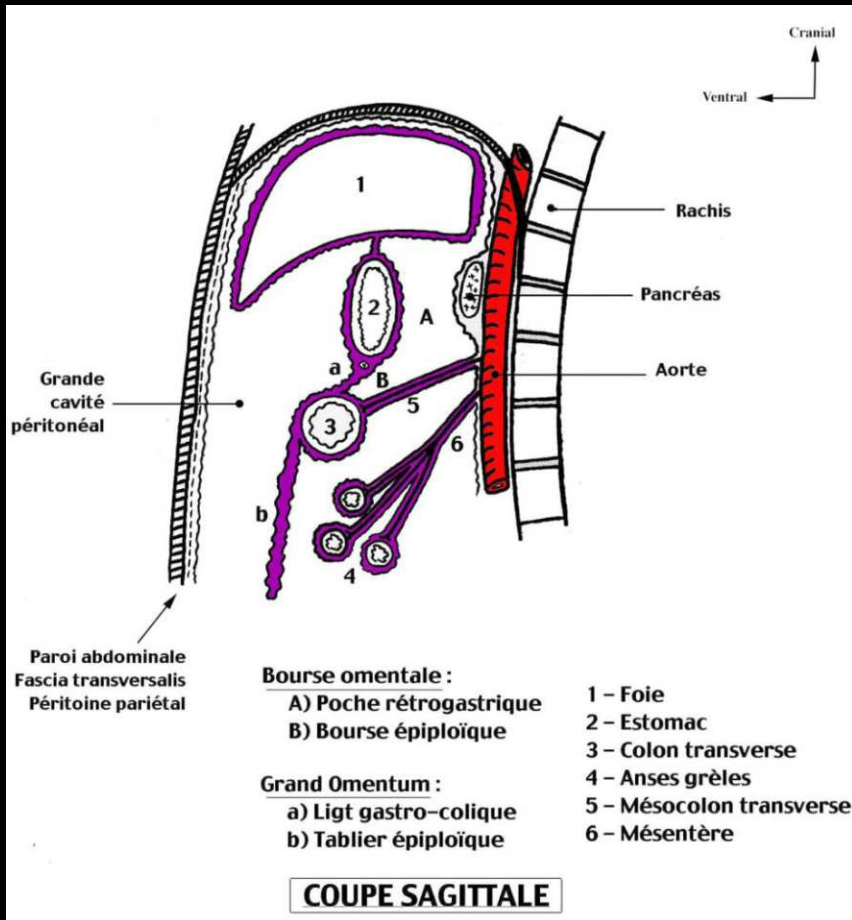
Ligament
gastro-splénique

Ligament
pancréatico-
splénique



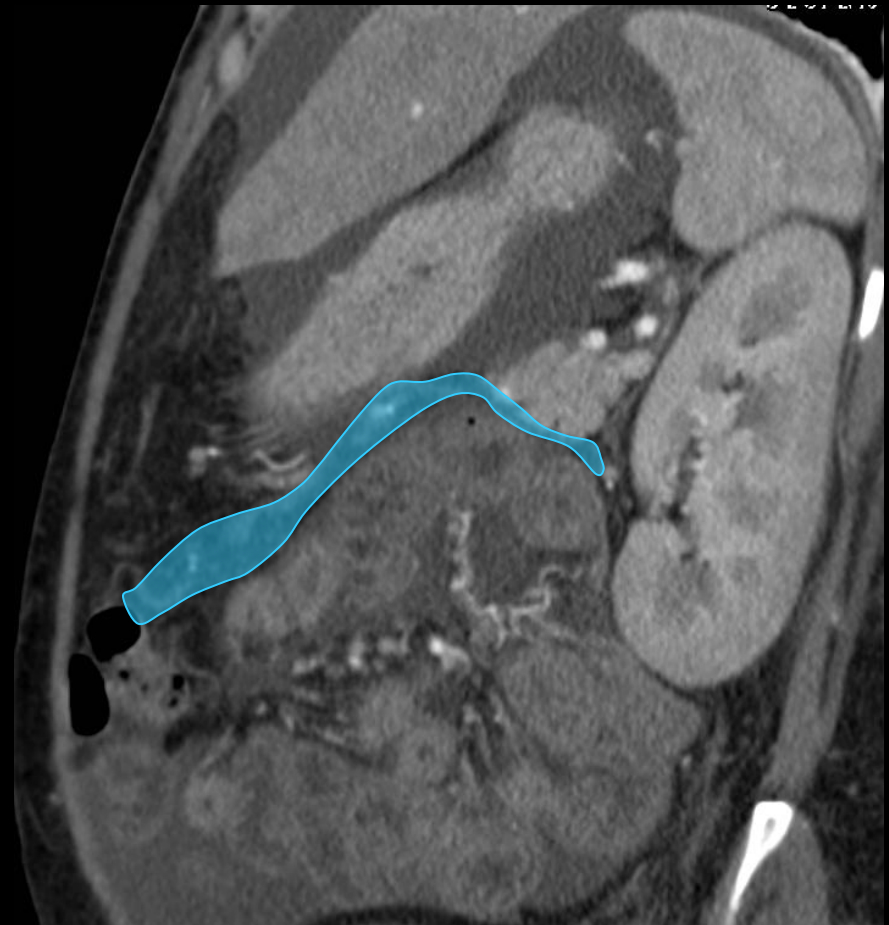
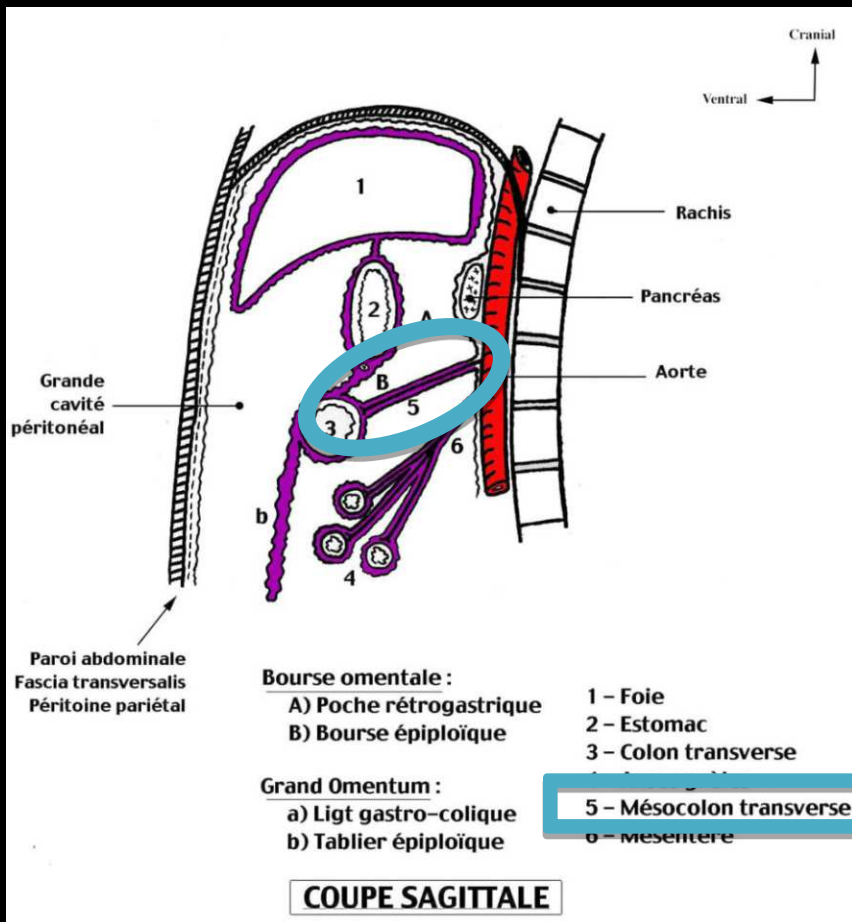
Limites anatomiques

- en bas : le **mésocolon transverse**



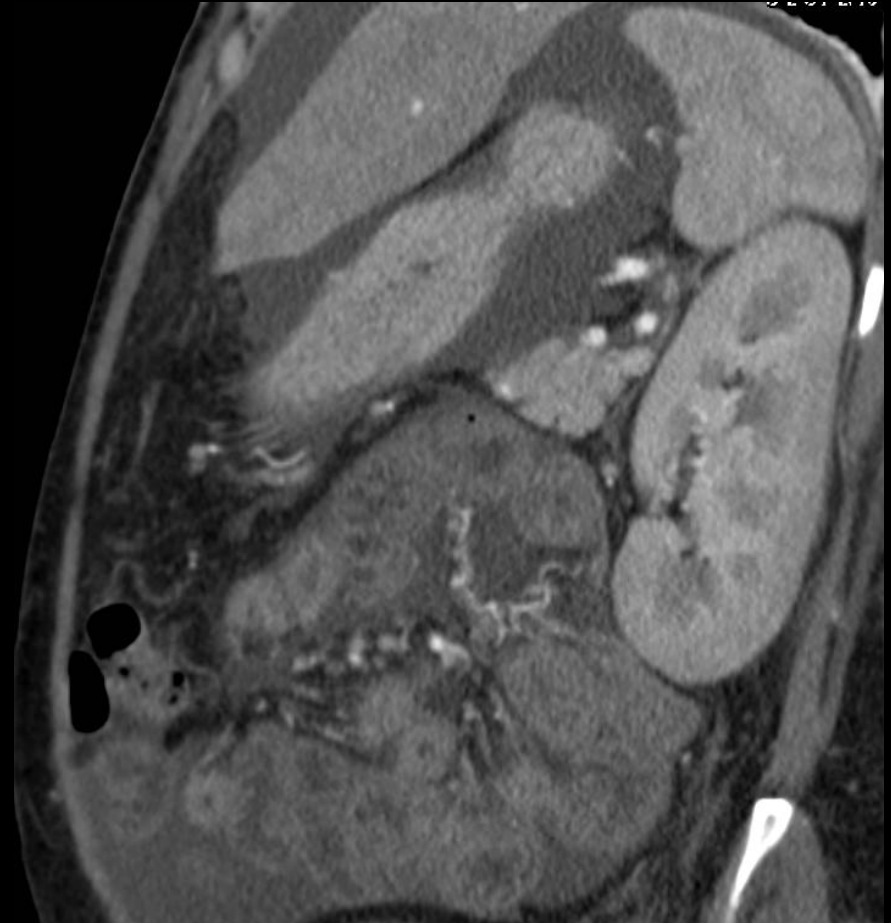
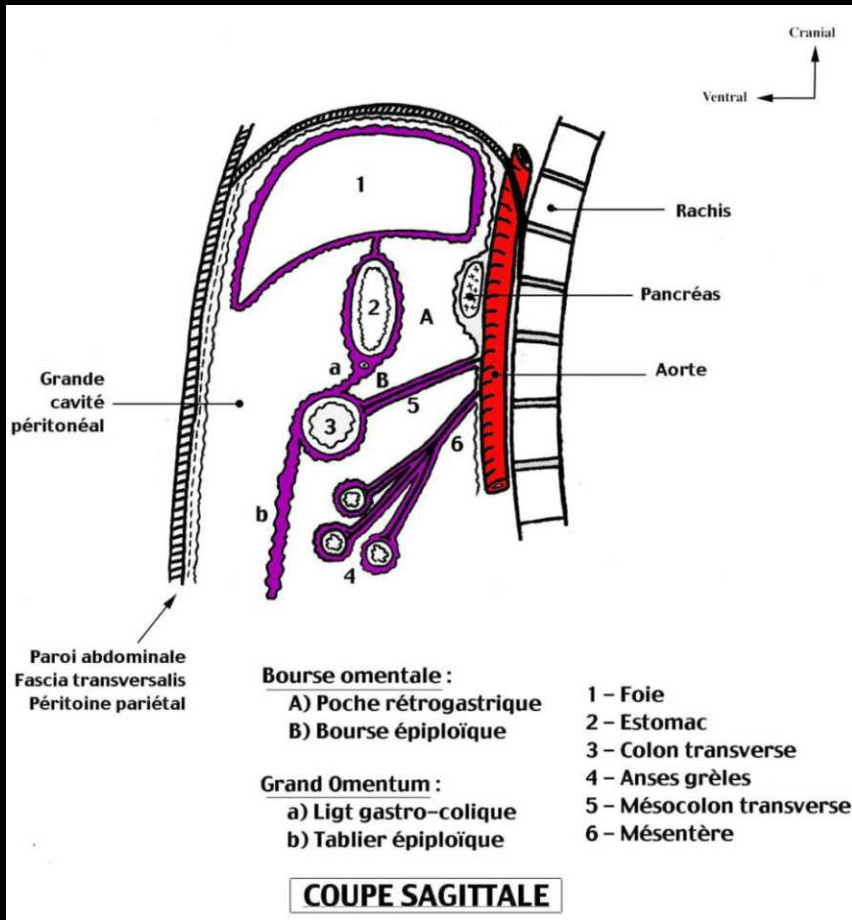
Limites anatomiques

- en bas : le **mésocolon transverse**



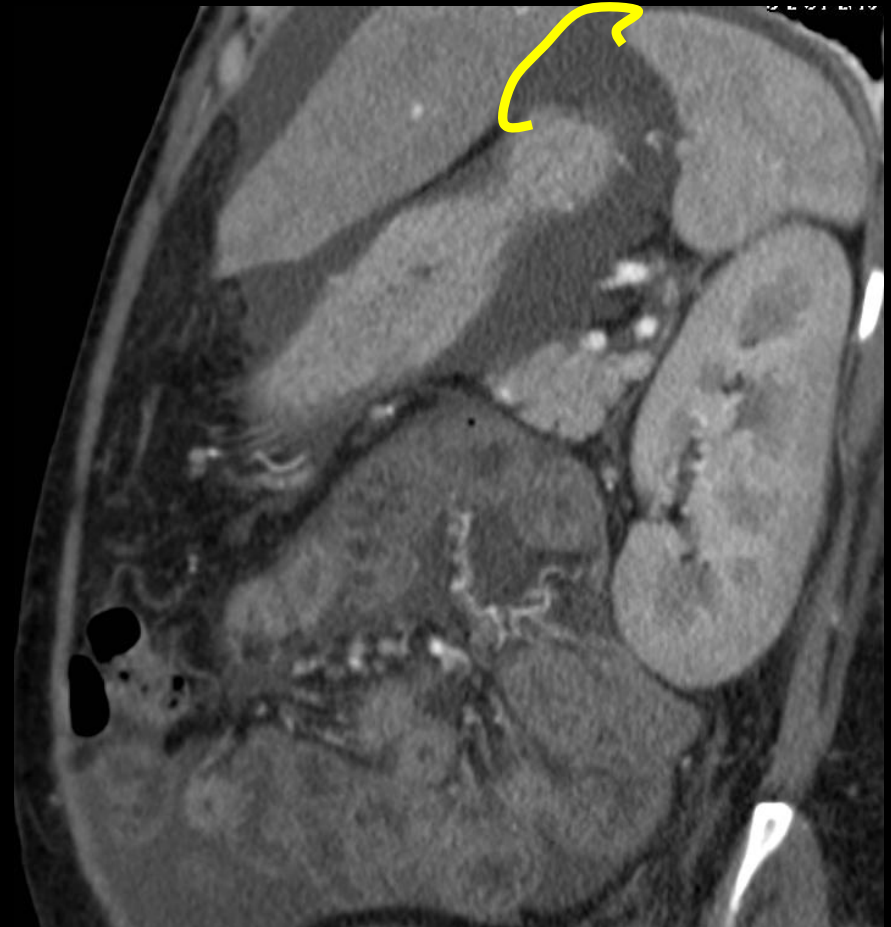
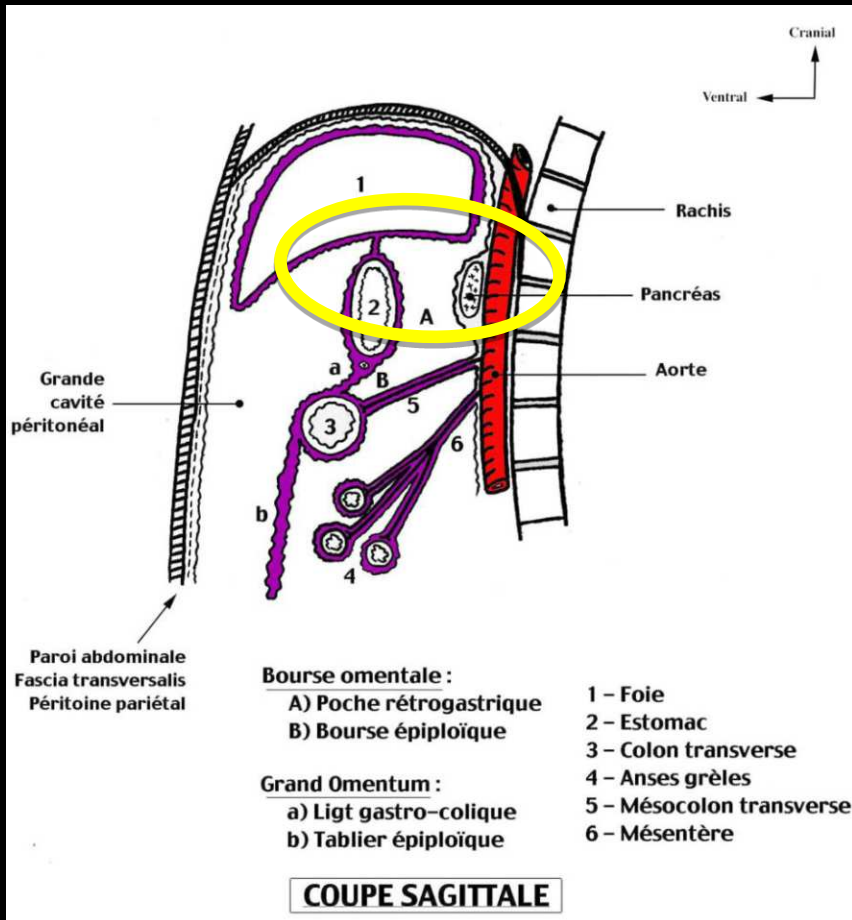
Limites anatomiques

- en haut : le foie et le diaphragme



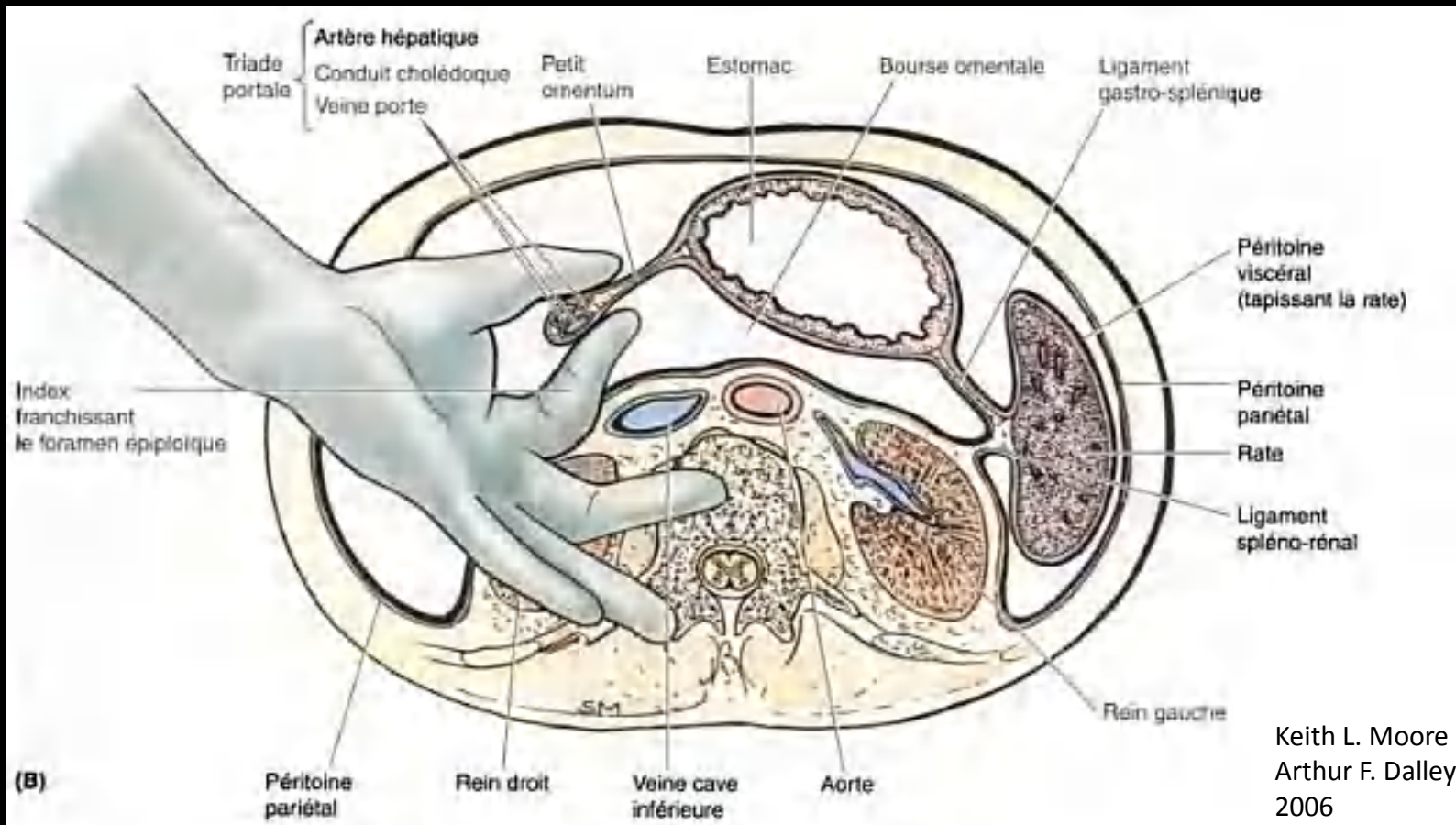
Limites anatomiques

- en haut : le foie et le diaphragme



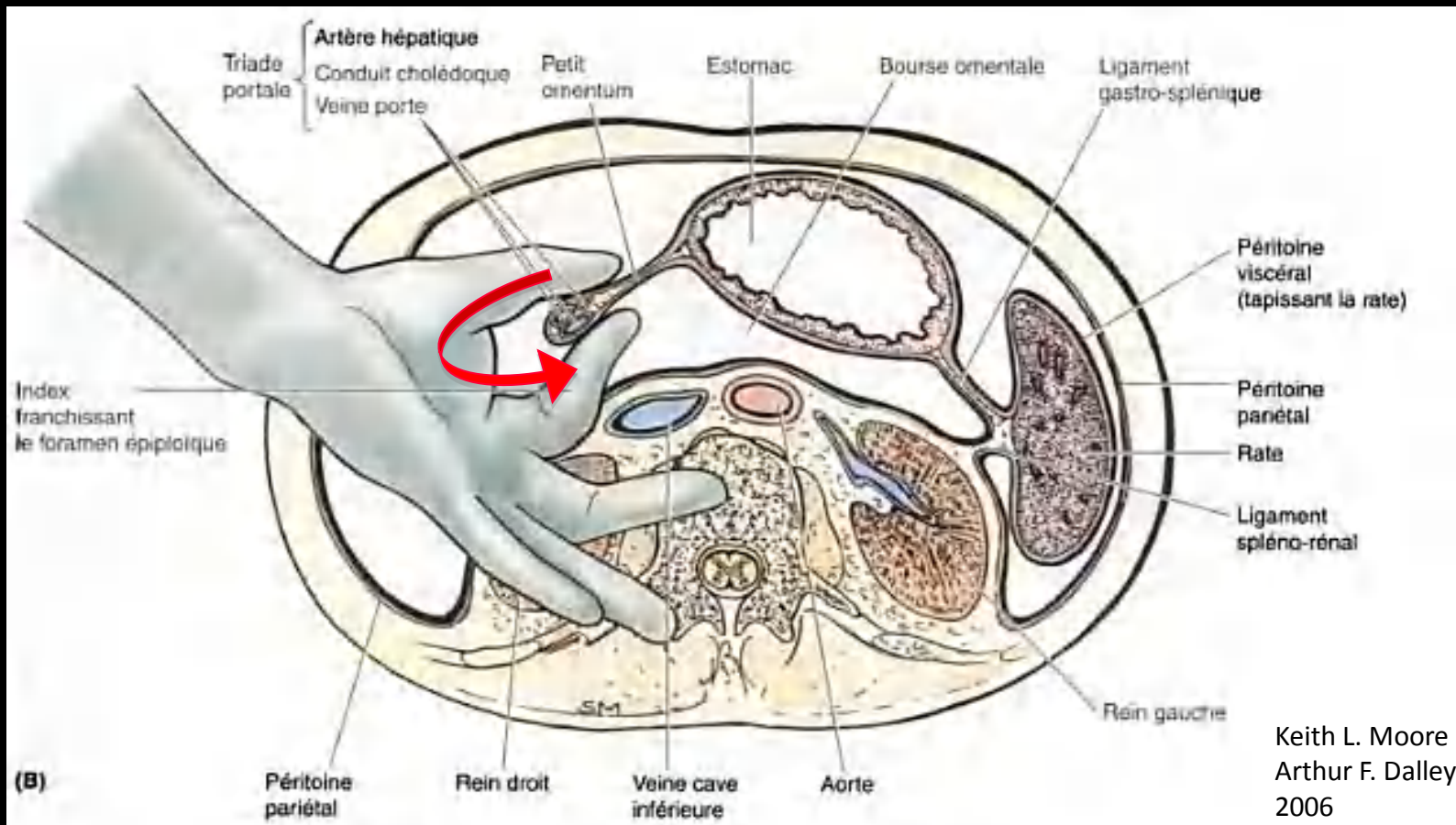
Limites anatomiques

- À droite : le hiatus de Winslow ↻




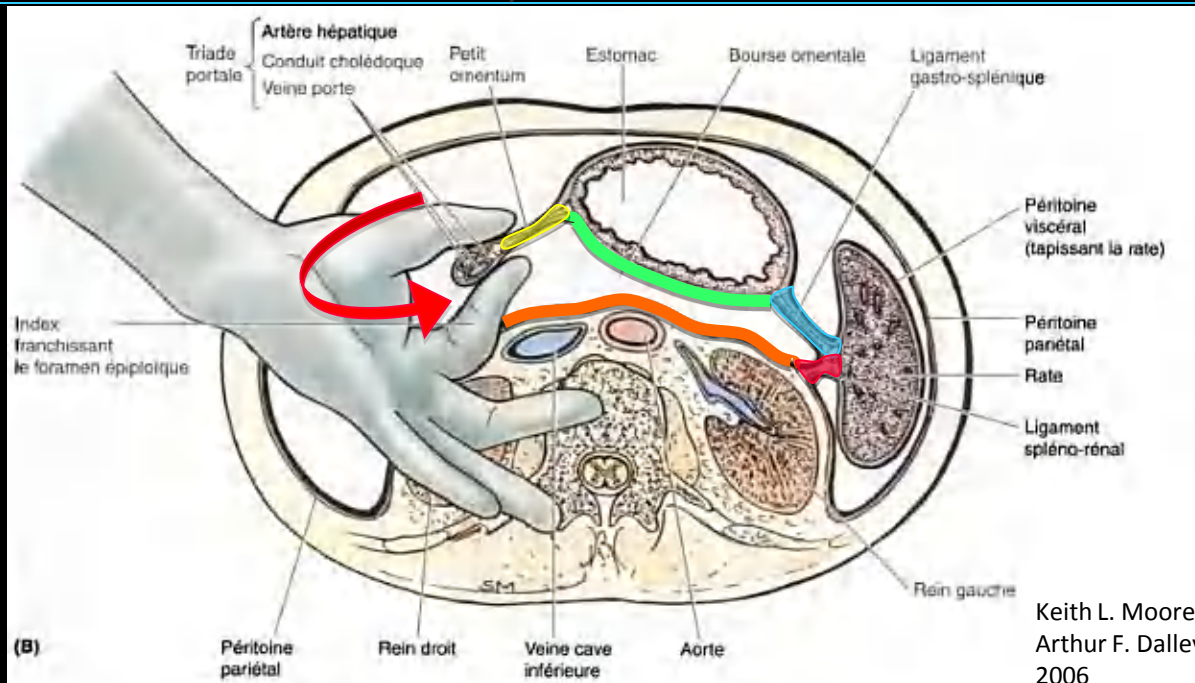
Limites anatomiques

- À droite : le hiatus de Winslow




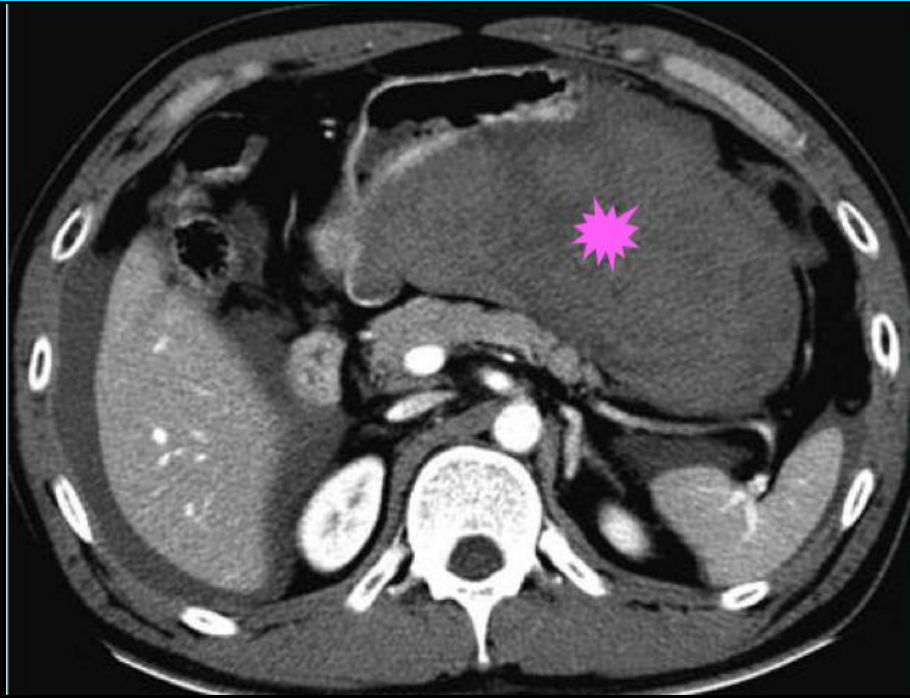
Limites anatomiques


- en arrière : le **péritoine pariétal** postérieur accolé au bloc duodéno pancréatique
- en avant : la **face postérieure de l'estomac**, la partie supérieure du duodénum, le **petit omentum** (petit épiploon) et le **ligament gastro colique**
- à gauche : les ligaments **gastro-splénique** en avant; phrénico-colique, pancréatico-splénique et **spléno-rénal** en arrière
- en bas : le mésocolon transverse et le colon transverse
- en haut : le foie et le diaphragme
- À droite : le hiatus de Winslow 




Limites anatomiques

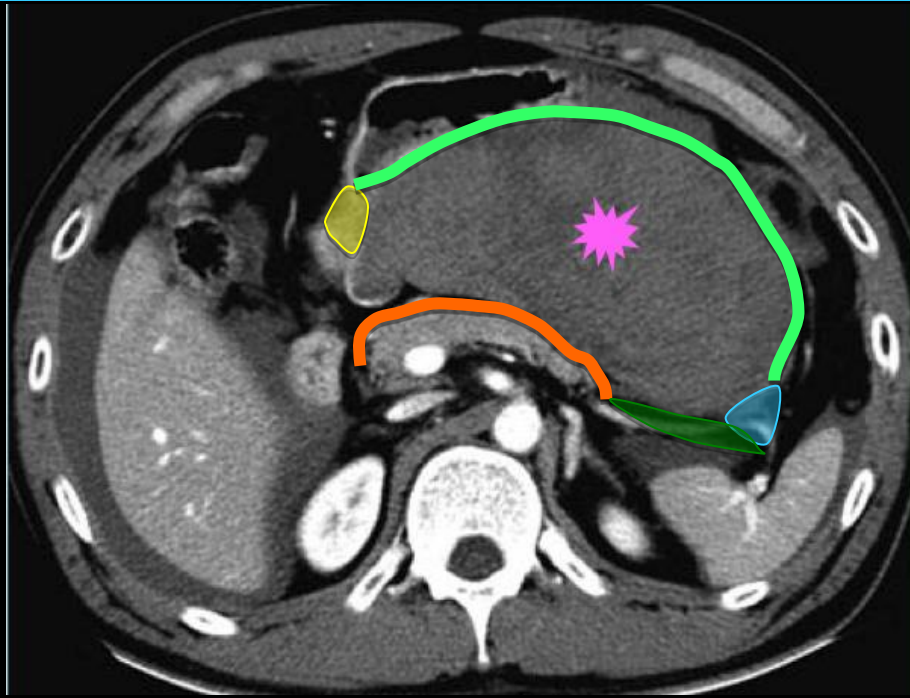
- en arrière : le **péritoine pariétal** postérieur accolé au bloc duodéno pancréatique
- en avant : la **face postérieure de l'estomac**, la partie supérieure du duodénum, le **petit omentum** (petit épiploon) et le **ligament gastro colique**
- à gauche : les ligaments **gastro-splénique** en avant; phrénico-colique, **pancréatico-splénique** et **spléno-rénal** en arrière
- en bas : le mésocolon transverse et le colon transverse
- en haut : le foie et le diaphragme
- À droite : le hiatus de Winslow 




Cavité virtuelle à l'état physiologique, c'est lors de pathologies variées que les limites de la bourse omentale deviennent évidentes en imagerie. Exemple d'un volumineux **hématome** de la bourse omentale 

Limites anatomiques

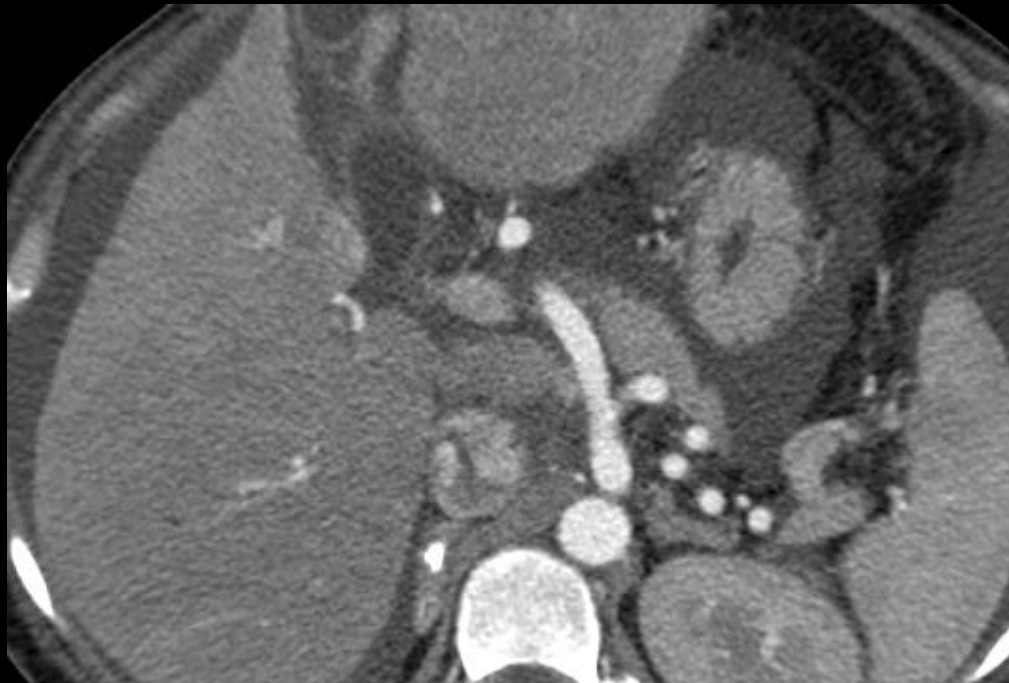- en arrière : le **péritoine pariétal** postérieur accolé au bloc duodéno pancréatique
- en avant : la **face postérieure de l'estomac**, la partie supérieure du duodénum, le **petit omentum** (petit épiploon) et le **ligament gastro colique**
- à gauche : les ligaments **gastro-splénique** en avant; phrénico-colique, **pancréatico-splénique** et **spléno-rénal** en arrière
- en bas : le mésocolon transverse et le colon transverse
- en haut : le foie et le diaphragme
- À droite : le hiatus de Winslow 



Cavité virtuelle à l'état physiologique, c'est lors de pathologies variées que les limites de la bourse omentale deviennent évidentes en imagerie. Exemple d'un volumineux **hématome** de la bourse omentale 

Limites anatomiques

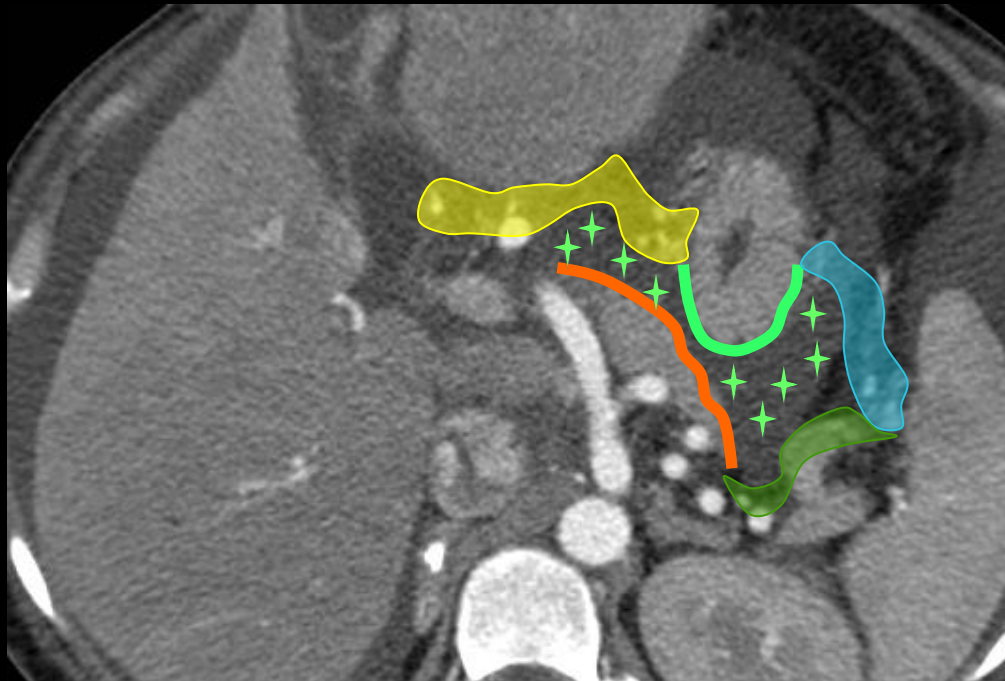
- en arrière : le **péritoine pariétal** postérieur accolé au bloc duodéno pancréatique
- en avant : la **face postérieure de l'estomac**, la partie supérieure du duodénum, le **petit omentum** (petit épiploon) et le **ligament gastro colique**
- à gauche : les ligaments **gastro-splénique** en avant; phrénico-colique, **pancréatico-splénique** et **spléno-rénal** en arrière
- en bas : le mésocolon transverse et le colon transverse
- en haut : le foie et le diaphragme
- À droite : le hiatus de Winslow



Exemple d'une volumineuse ascite avec **épanchement au sein de la bourse omentale** ✦

Limites anatomiques

- en arrière : le **péritoine pariétal** postérieur accolé au bloc duodéno pancréatique
- en avant : la **face postérieure de l'estomac**, la partie supérieure du duodénum, le **petit omentum** (petit épiploon) et le **ligament gastro colique**
- à gauche : les ligaments **gastro-splénique** en avant; phrénico-colique, **pancréatico-splénique** et **spléno-rénal** en arrière
- en bas : le mésocolon transverse et le colon transverse
- en haut : le foie et le diaphragme
- À droite : le hiatus de Winslow

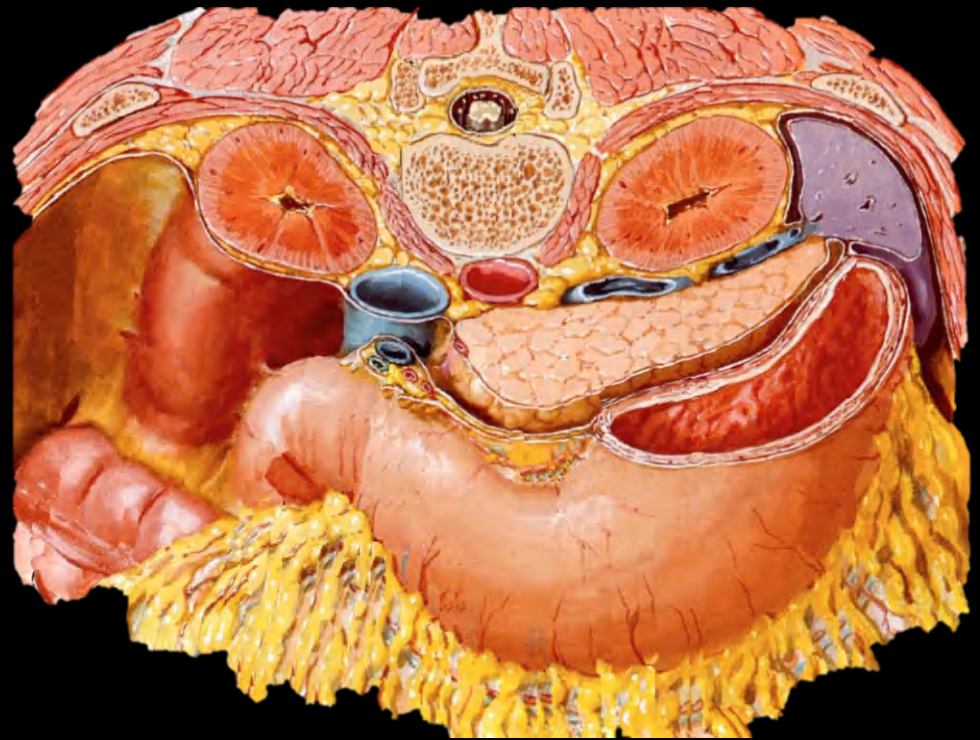


Exemple d'une volumineuse ascite avec **épanchement au sein de la bourse omentale** ✦

Hiatus de Winslow

Le **hiatus de Winslow** ou **foramen épiploïque** fait communiquer la bourse omentale et la cavité péritonéale, il est situé entre :

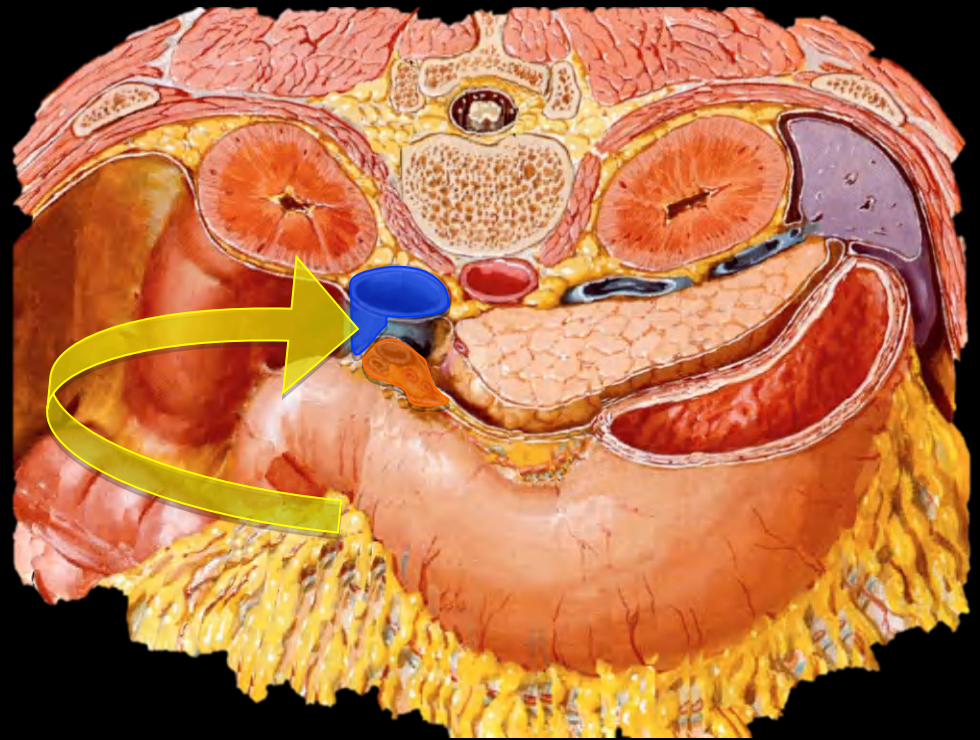
- le **tronc porte** en avant (et les autres **éléments du pédicule hépatique** : artère hépatique propre et voie biliaire principale)
- la **veine cave inférieure** en arrière
- le lobe caudé du foie tapissé de péritoine viscéral en haut
- la première portion du duodénum en bas



Hiatus de Winslow

Le **hiatus de Winslow** ou **foramen épiploïque** fait communiquer la bourse omentale et la cavité péritonéale, il est situé entre :

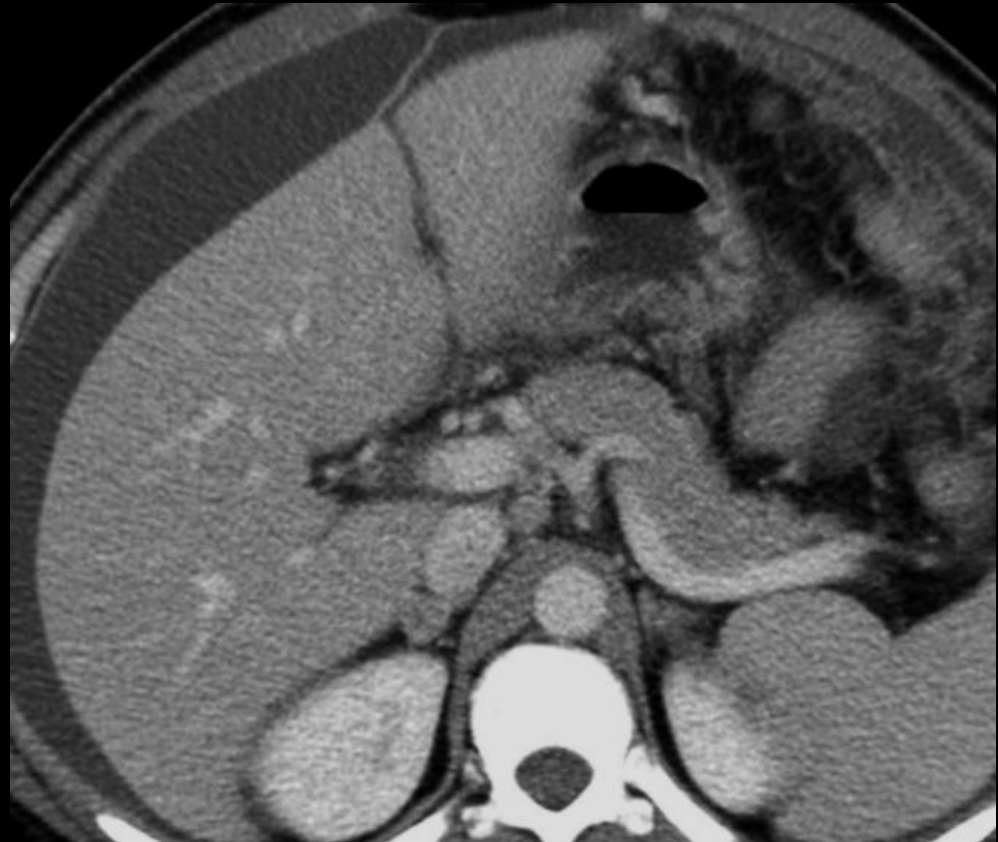- le **tronc porte** en avant (et les autres **éléments du pédicule hépatique** : artère hépatique propre et voie biliaire principale)
- la **veine cave inférieure** en arrière
- le lobe caudé du foie tapissé de péritoine viscéral en haut
- la première portion du duodénum en bas



Hiatus de Winslow

Le **hiatus de Winslow** ou **foramen épiploïque** fait communiquer la bourse omentale et la cavité péritonéale, il est situé entre :

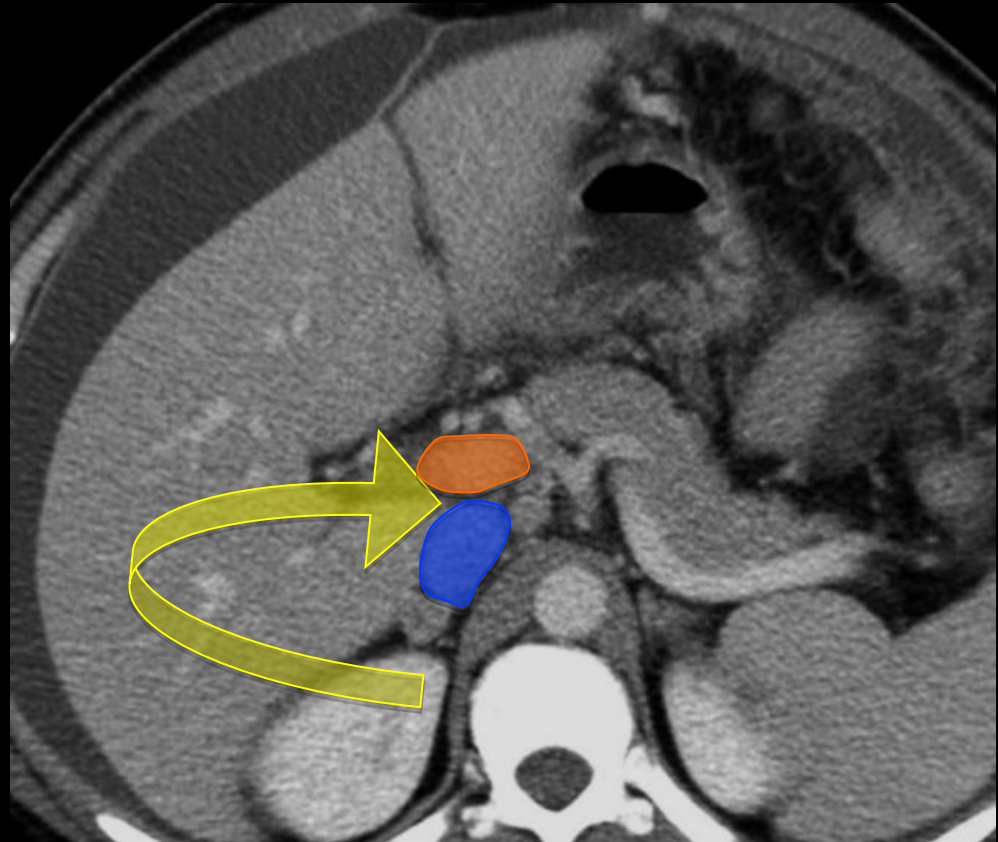
- le **tronc porte** en avant (et les autres **éléments du pédicule hépatique** : artère hépatique propre et voie biliaire principale)
- la **veine cave inférieure** en arrière
- le lobe caudé du foie tapissé de péritoine viscéral en haut
- la première portion du duodénum en bas



Hiatus de Winslow

Le **hiatus de Winslow** ou **foramen épiploïque** fait communiquer la bourse omentale et la cavité péritonéale, il est situé entre :

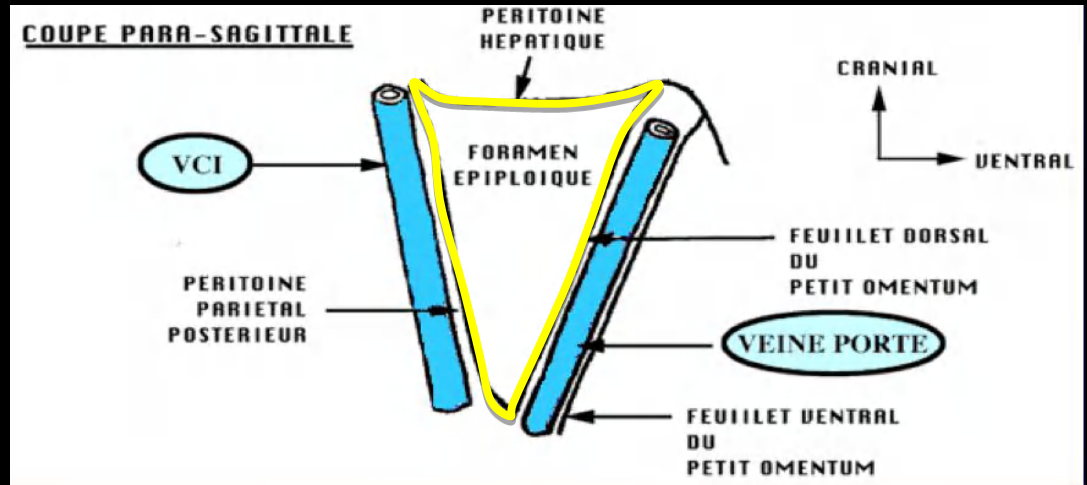
- le **tronc porte** en avant (et les autres **éléments du pédicule hépatique** : artère hépatique propre et voie biliaire principale)
- la **veine cave inférieure** en arrière
- le lobe caudé du foie tapissé de péritoine viscéral en haut
- la première portion du duodénum en bas



Hiatus de Winslow

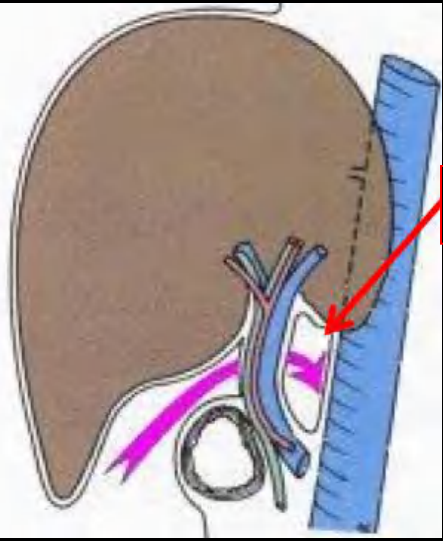
Le **hiatus de Winslow** ou **foramen épiploïque** fait communiquer la bourse omentale et la cavité péritonéale, il est situé entre :

- le **tronc porte** en avant (et les autres **éléments du pédicule hépatique** : artère hépatique propre et voie biliaire principale)
- la **veine cave inférieure** en arrière
- le lobe caudé du foie tapissé de péritoine viscéral en haut
- la première portion du duodénum en bas

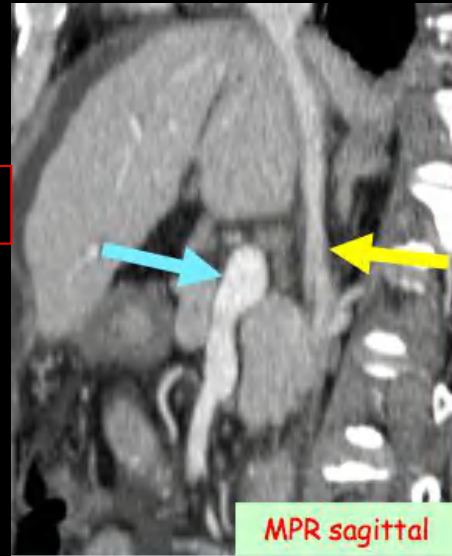

Cet orifice est également appelé « porte bleue » car il est situé entre deux veines

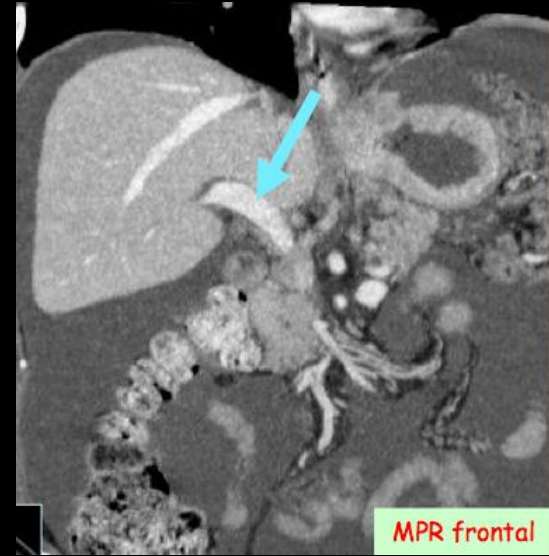Hiatus de Winslow



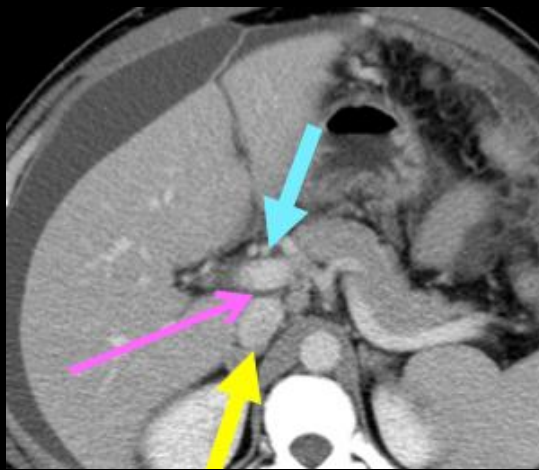
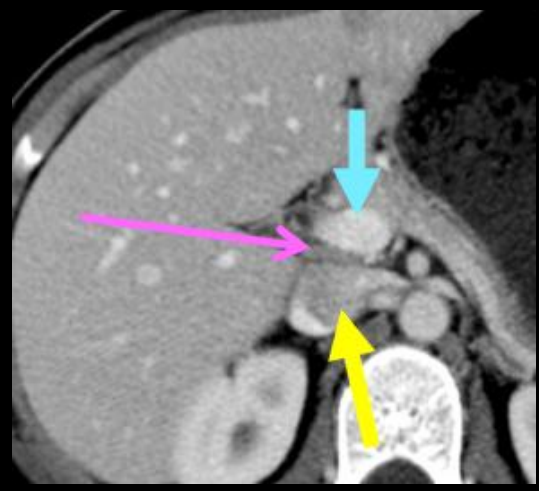
Hiatus de Winslow






MPR sagittal



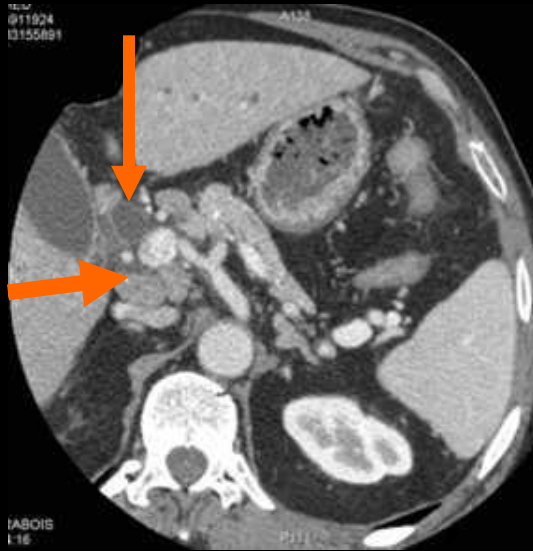MPR frontal



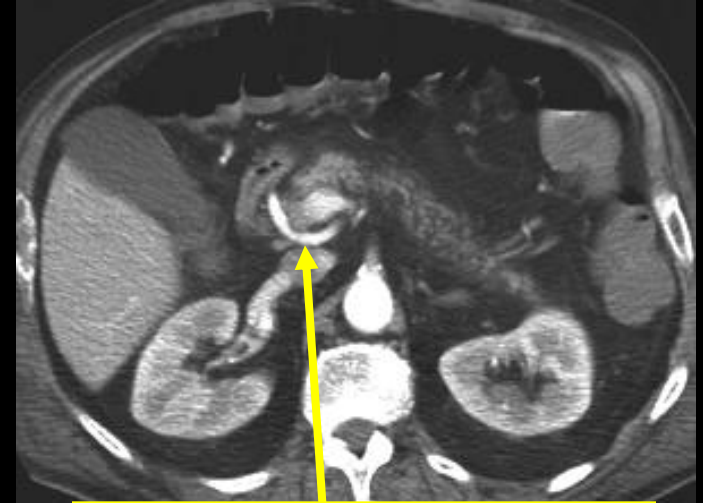
-  Foramen omental
-  Tronc porte
-  Veine cave inférieure

Hiatus de Winslow

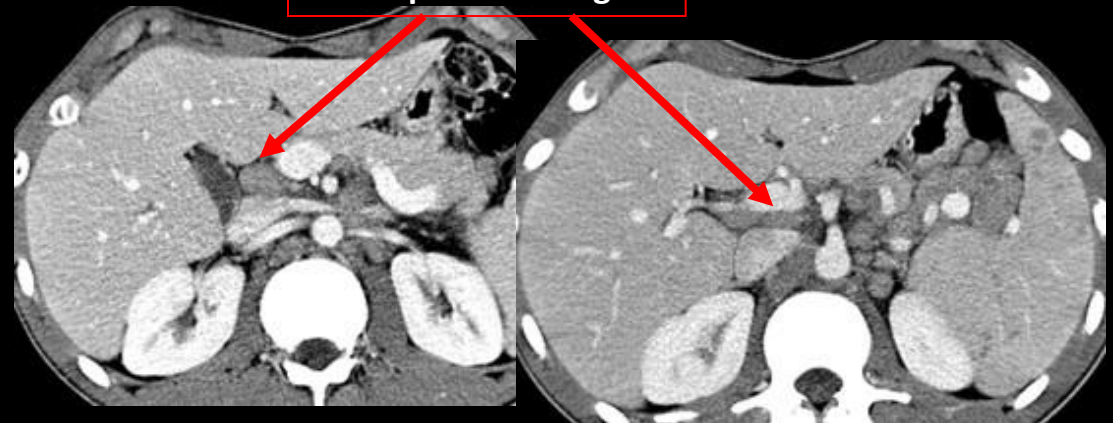
Il s'agit d'un **point-clé** de la lecture de l'étage sus mésocolique



Dilatation de la voie biliaire principale et adénopathies pédiculaires dans un contexte d'adénocarcinome pancréatique céphalique



Adénopathies Hodgkin

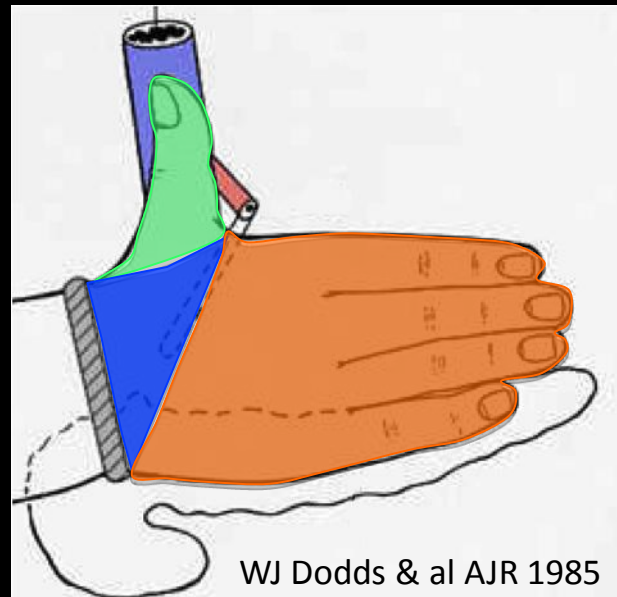
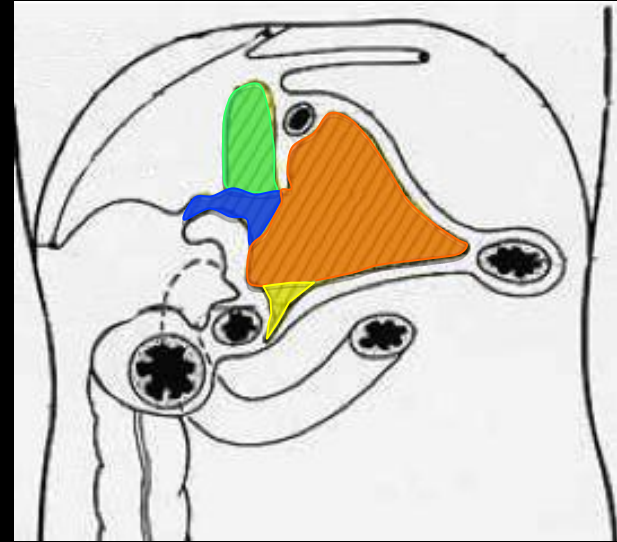


Composition de la bourse omentale

Cette bourse est composé de quatre parties :

- le récessus supérieur
- le vestibule
- la bourse omentale proprement dite
- le récessus inférieur

La « handy method » de WJ Dodds permet de se représenter mentalement les principaux compartiments de la bourse omentale avec sa main gauche, le pouce se situant dans le récessus supérieur.



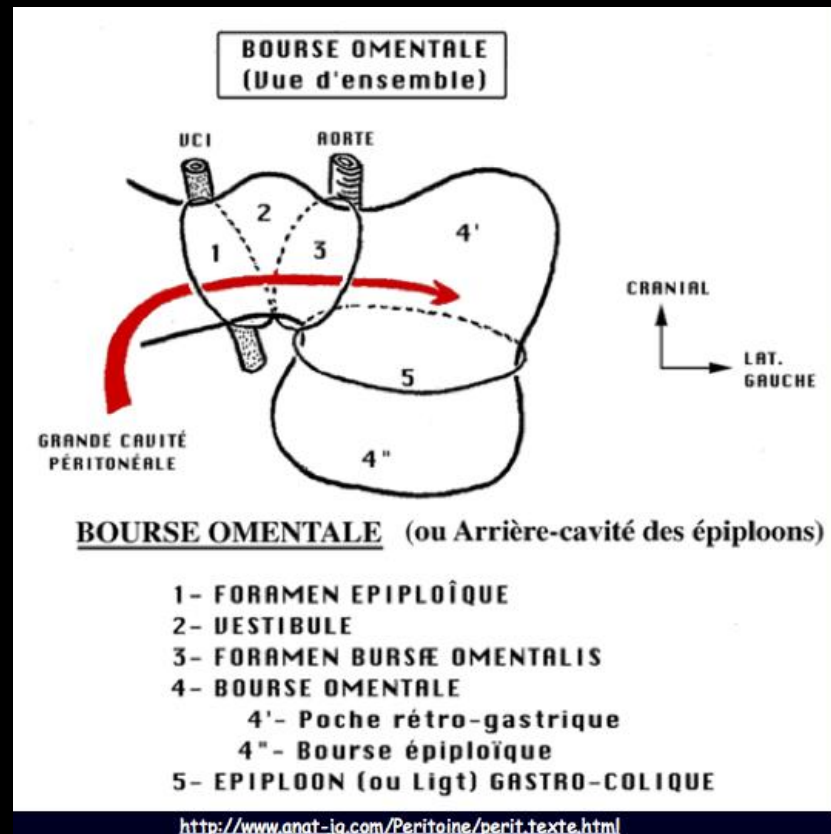
Composition de la bourse omentale

Le **vestibule** communique avec la cavité péritonéale via le foramen de Winslow ou « porte bleue » et communique avec le récessus supérieur

La **bourse omentale** communique avec le vestibule par le **foramen bursae omentalis** ou « **porte rouge** » car il est situé entre l'artère gastrique gauche et l'artère hépatique commune

La **bourse omentale** est divisée en deux parties :

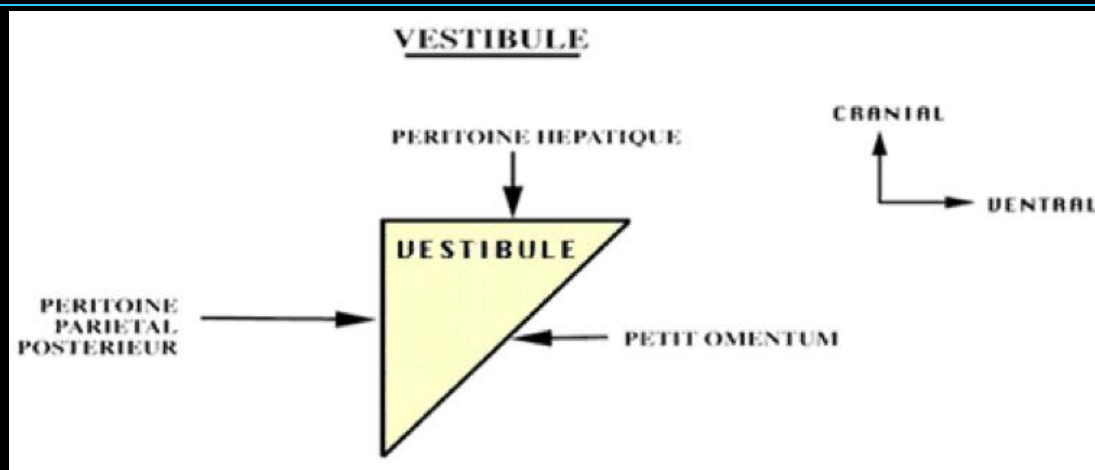
- La **poche rétro-gastrique**
- La **bourse épiploïque**



Composition de la bourse omentale

Le **vestibule** est une cavité pyramidale à sommet caudal limitée par :

- Le **péritoine hépatique** en haut
- La convergence du péritoine pariétal postérieur et du feuillet dorsal du **petit omentum** en bas
- Le **péritoine pariétal postérieur** en arrière
- Le **feuillet dorsal du petit omentum** en avant (épiploon gastro-hépatique)
- Le **hiatus de Winslow** en latéral
- Le **foramen bursae omentalis** en médial



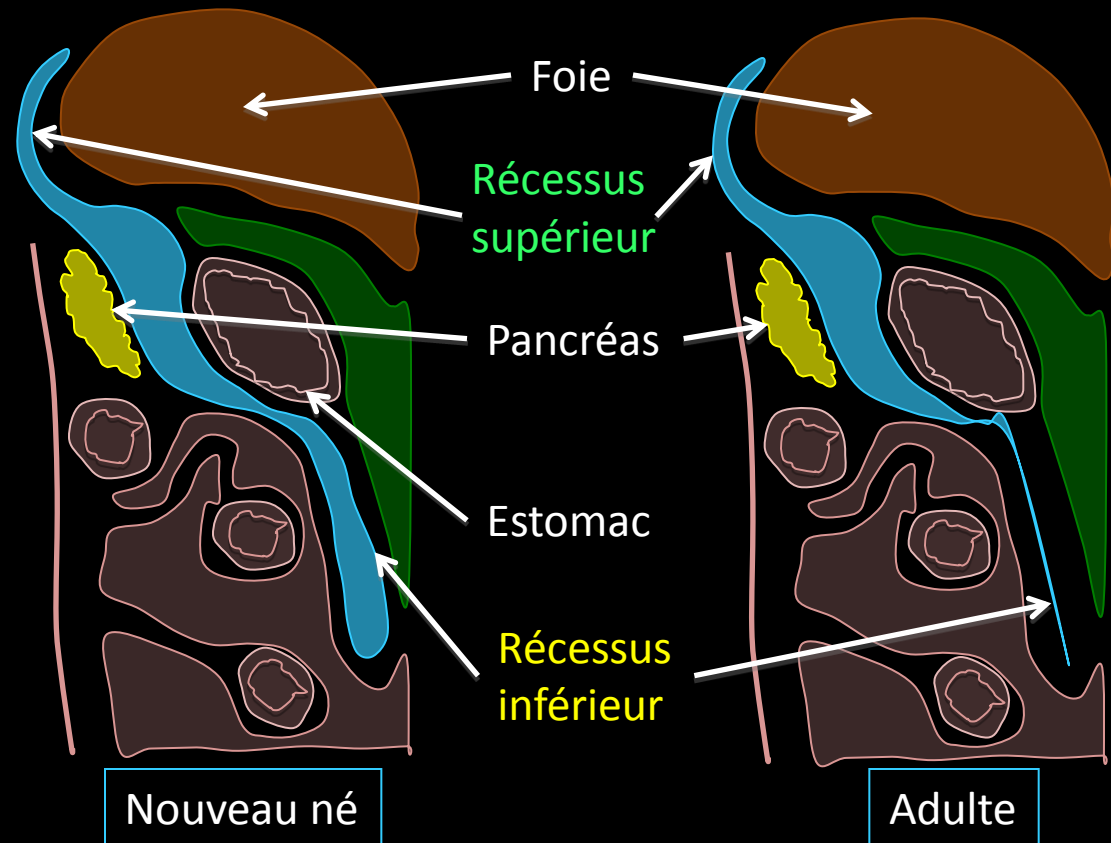
Récessus supérieur et inférieur

Le **récessus supérieur** de la bourse omentale, prolongement du vestibule, est situé **entre l'œsophage et la veine cave inférieure** et est limité en haut par le diaphragme et les feuillets postérieurs du ligament coronaire du foie, il communique avec le vestibule

Le **récessus inférieur** est situé entre la partie supérieure des feuillets du grand omentum (grand épiploon)

Chez le nouveau né, les feuillets du grand omentum n'étant pas fusionnés, ce récessus se prolonge davantage.

Coupe sagittale



Merci de votre attention

