

# AÉROBILIE ET CP-IRM : INTÉRÊT DES COUPES SAGITTALES

JC Leclerc, L Debelle, L Cannard, V Laurent, S Béot et D Régent

## ABSTRACT

### Pneumobilia and MRCP: value of sagittal view

Pneumobilia can lead to artifacts at MRCP obtained from thick coronal and coronal oblique slabs. Axial and sagittal images can both show gas bubbles in bile ducts but sagittal images depict more easily the presence of an air-fluid level.

**Key words:** Bile ducts. Pneumobilia. MRI. MRCP.

J Radiol 2002;83:7-12

## RÉSUMÉ

Cette revue iconographique se propose d'illustrer les pièges engendrés par l'aérobilie en cholangiopancréatographie IRM (CP-IRM) en coupes épaisses frontales et frontales obliques. La réalisation de coupes axiales ou sagittales permet de rectifier le diagnostic en montrant de l'air flottant au-dessus de la bile mais ce sont les coupes sagittales qui permettent le plus facilement de visualiser le niveau hydroaérique sur une plus grande longueur.

**Mots-clés :** Aérobilie. Voies biliaires. Imagerie par résonance magnétique. Cholangiopancréatographie-IRM.

## INTRODUCTION

Une aérobilie est le témoin, en règle générale, d'une intervention sur les voies biliaires par voie endoscopique (sphinctérotomie) ou chirurgicale (dérivation biliodigestive), ou plus rarement d'une fistule biliodigestive compliquant une pathologie lithiasique ou d'un dysfonctionnement du sphincter d'Oddi.

Si elle est facilement visualisée en tomodensitométrie, son authentification est plus délicate en cholangiopancréatographie-IRM (CP-IRM). La présence d'air endocanalaire en lieu et place de la bile hyperintense modifie l'aspect des voies biliaires et peut parfois être source d'erreurs diagnostiques, notamment au sein de la voie biliaire principale (VBP) sur les coupes réalisées en incidence frontale (1-5). Or, l'IRM tend à devenir l'examen de première intention dans l'exploration des voies biliaires notamment dans l'hypothèse clinique fréquente de calculs récidivants chez un patient déjà sphinctérotomisé. Le démembrement sémiologique et l'établissement de critères diagnostiques simples de l'aérobilie en IRM sont donc primordiaux.

En cas d'aérobilie, l'air, moins dense que la bile, se distribue aux parties les plus proclives des voies biliaires, notamment les voies biliaires intrahépatiques gauches. Dans les voies biliaires de

plus gros calibre, il existe un niveau hydroaérique dont l'extension dépend de l'importance de l'aérobilie et de la morphologie canalaire.

Classiquement, en CP-IRM, l'exploration axiale est considérée comme la plus pertinente en cas d'aérobilie par la mise en évidence d'un niveau hydroaérique endocanalaire pathognomonique (1-5). Compte tenu de l'orientation de la VBP, si une incidence axiale est apte à mettre en évidence le niveau hydroaérique, une exploration sagittale, déroulant le cholédoque, paraît théoriquement plus apte à montrer et à comprendre le phénomène. Le but de cette revue iconographique, en se basant sur notre expérience, est de montrer la pertinence des coupes sagittales non seulement pour le diagnostic positif, mais également différentiel de l'aérobilie, en particulier en cas de calculs associés de la VBP.

Sur 493 CP-IRM réalisées de 1997 à 1999 dans le service, 23 aérobilies étaient visualisées et étudiées rétrospectivement. En dehors d'une aérobilie, quatre patients présentaient des calculs de la VBP et deux une sténose du canal hépatique commun secondaire à une plaie biliaire per-cholécystectomie.

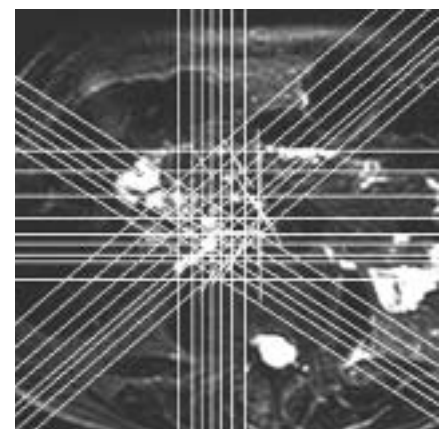
## PROTOCOLE D'EXAMEN

Les examens étaient réalisés sur un imageur Echospeed (GEMS 1,5 T) et comportaient une acquisition de coupes axiales de 20 mm en Single Shot Fast Spin Echo (SSFSE), avec un TE long, à

contraste maximal et une acquisition de coupes radiales de 20 mm en séquence SSFSE TE long centrées sur l'axe du cholédoque repéré sur une coupe axiale permettant un balayage des plans frontal et sagittal (fig. 1).

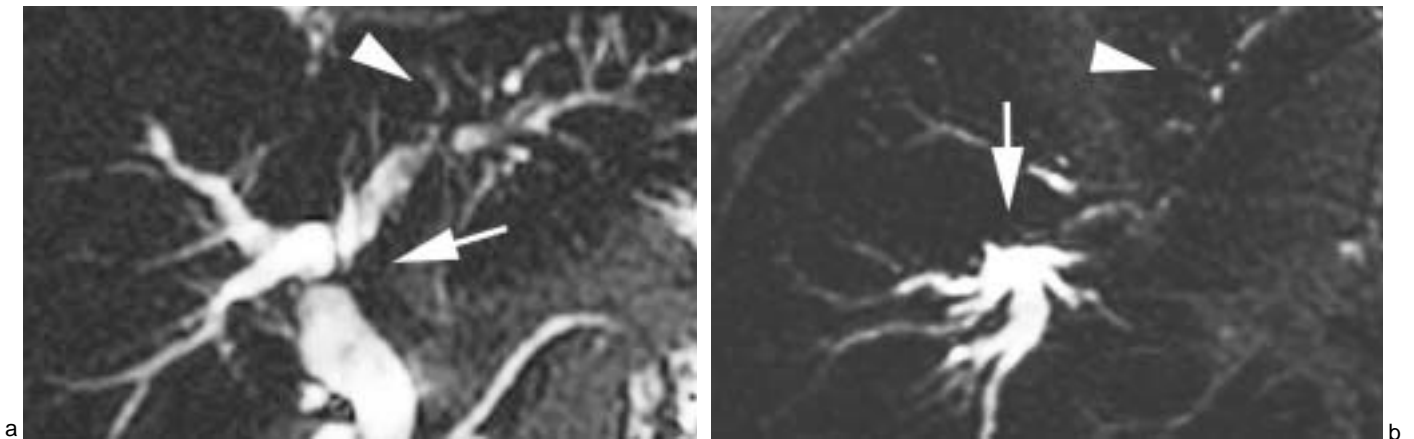
## INTÉRÊT DES COUPES SAGITTALES

L'analyse isolée des coupes frontales met en évidence le polymorphisme des anomalies de la VBP engendrées par



**Fig. 1 :** Positionnement sur une coupe axiale des coupes épaisses, dans les différents plans de l'espace, (séquence SSFSE, coupe axiale de 20 mm d'épaisseur, TE eff 800 msec).

**Fig. 1:** Positioning of the various thick slabs on an axial view, (SS-FSE sequence using 20mm axial slice, TE eff 800 msec).



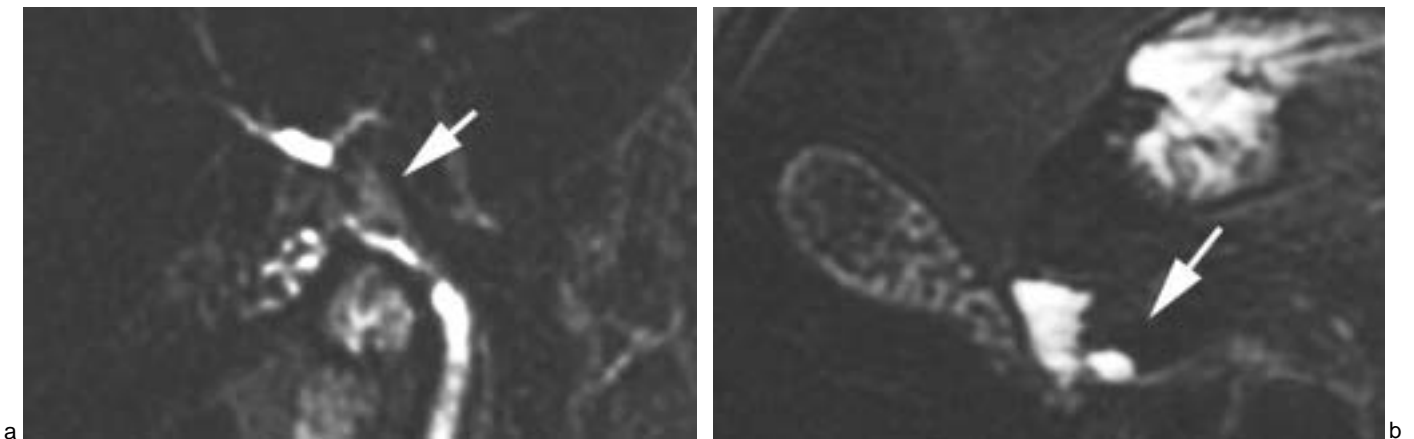
**Fig. 2 :**

**a :** Sténose de la convergence biliaire supérieure (flèche) sans dilatation des VBIH d'amont (flèche). Hyposignal des VBIH gauches (tête de flèche), (séquence SS-FSE, coupe frontale de 20 mm d'épaisseur, TE eff 800 msec). **b :** Niveau hydroaérique dans la VBP (flèche). Diminution du signal dans les VBIH gauches (tête de flèche), (séquence SS-FSE, coupe axiale de 20 mm d'épaisseur, TE eff 800 msec). **c :** L'incidence sagittale précise la topographie de l'aérobie dans la VBP et permet de comprendre l'image de sténose retrouvée sur l'exploration frontale (flèche), (séquence SS-FSE, coupe sagittale de 20 mm d'épaisseur, TE eff 800 msec).

**Fig. 2:**

**a:** Pseudo-stenosis at the junction of hepatic ducts (arrow) without dilatation of the proximal biliary tree. Signal loss of the left intrahepatic bile ducts (arrowhead), (SS-FSE sequence using 20mm coronal slice, TE eff 800 msec). **b:** Common bile duct (arrow) and left intrahepatic bile ducts (arrowhead) air-fluid levels, (SS-FSE sequence using 20mm axial slice, TE eff 800 msec). **c:** The sagittal

view better depicts the localization of pneumobilia in the common bile duct and the false stenosis which is seen on the coronal view (arrow), (SS-FSE sequence using 20mm sagittal slice, TE eff 800 msec).

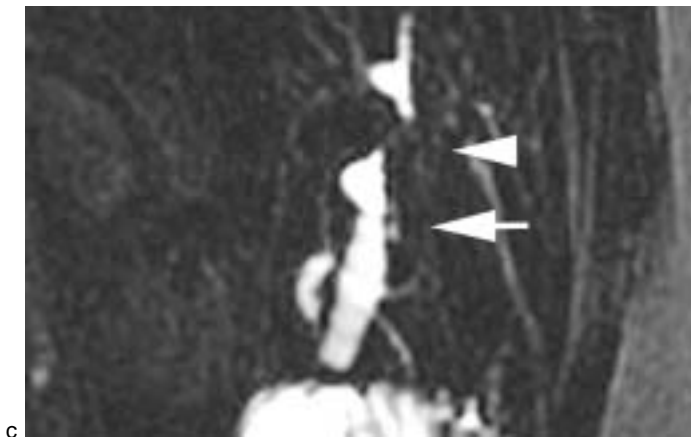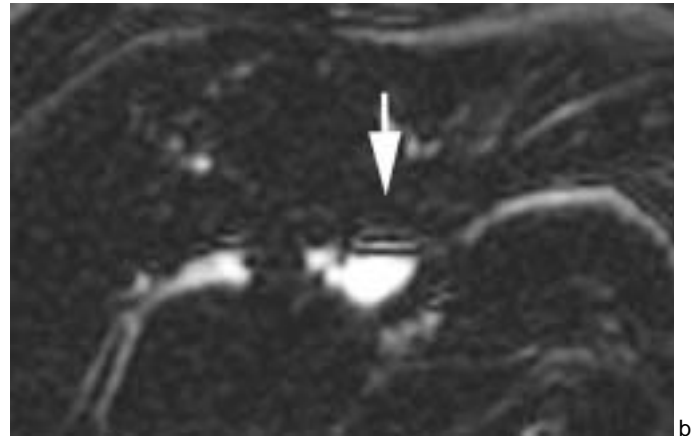
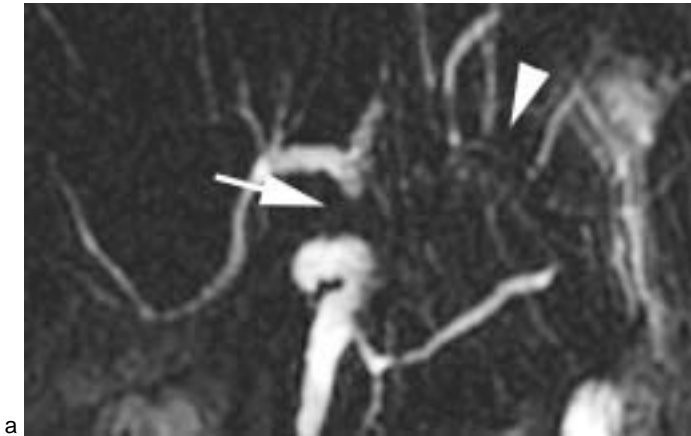


**Fig. 3 :**

**a :** Disparition quasi-complète du signal du canal hépatique commun en incidence frontale (flèche), (séquence SS-FSE, coupe frontale de 20 mm d'épaisseur, TE eff 800 msec). **b :** Pour cette aérobie de faible abondance, le niveau hydroaérique est mal individualisable sur les coupes axiales (flèche), (séquence SS-FSE, coupe axiale de 20 mm d'épaisseur, TE eff 800 msec). **c :** Le niveau hydroaérique est évident à la partie haute de la VBP dans le plan sagittal (flèche), (séquence SS-FSE, coupe sagittale de 20 mm d'épaisseur, TE eff 800 msec).

**Fig. 3:**

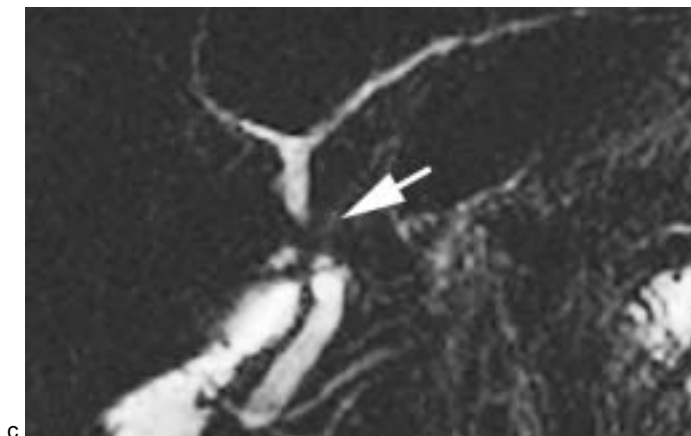
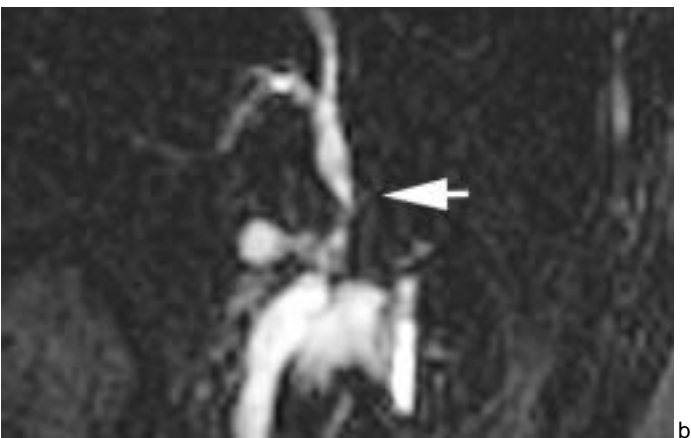
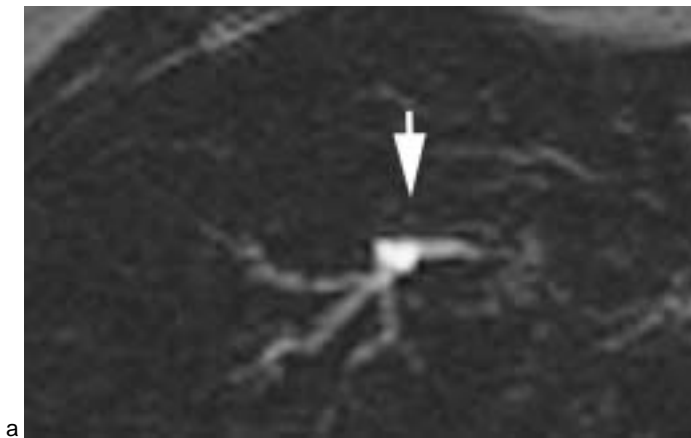**a:** Signal loss in the common hepatic duct (arrow), (SS-FSE sequence using 20mm coronal slice, TE eff 800 msec). **b:** The air-fluid level is not clearly shown on the axial plane (arrow), (SS-FSE sequence using 20mm axial slice, TE eff 800 msec). **c:** Gas floating ventrally to bile in the common hepatic duct is seen on the sagittal view (arrow), (SS-FSE sequence using 20mm sagittal slice, TE eff 800 msec).



**Fig. 4 :**  
**a :** Pseudosténose du canal hépatique (flèche). Amputation des VBIH gauches (tête de flèche), (séquence SS-FSE, coupe frontale de 20 mm d'épaisseur, TE eff 800 msec). **b :** La coupe axiale, artéfactée à l'interface bile-air, retrouve un niveau hydroaérique (flèche), (séquence SS-FSE, coupe axiale de 20 mm d'épaisseur, TE eff 800 msec). **c :** En incidence sagittale, l'aérobie abondante entraîne la formation d'un niveau hydroaérique dans la VBP basse (flèche), tandis que le contenu du canal hépatique commun plus antérieur est uniquement aérique (tête de flèche), (séquence SS-FSE, coupe sagittale de 20 mm d'épaisseur, TE eff 800 msec).

**Fig. 4 :**  
**a :** Pseudo-stenosis of the common hepatic duct (arrow), filling defect of the left intrahepatic ducts (arrowhead), (SS-FSE sequence using 20mm coronal slice, TE eff 800 msec). **b :** Axial plane with artifacts at the air-bile interface shows an air-fluid level (arrow), (SS-FSE sequence using 20mm axial slice, TE eff 800 msec).

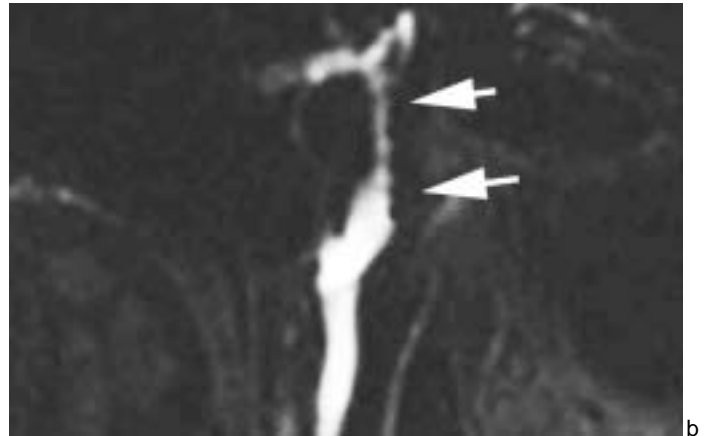
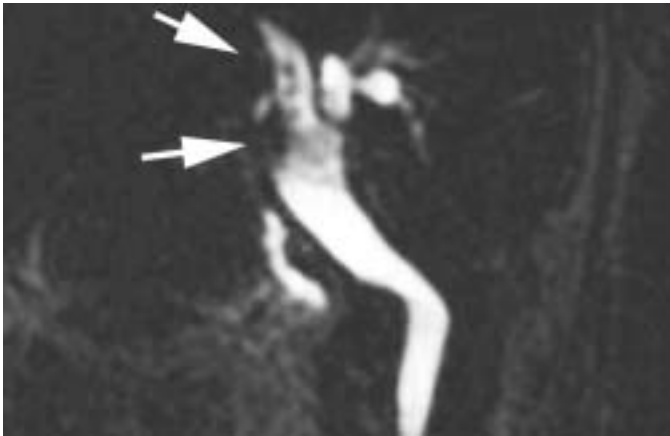
**c :** Sagittal view better depicts the air-fluid level in the low common bile duct (arrow) and the absence of visualization of the more ventral common hepatic duct (arrowhead), (SS-FSE sequence using 20mm sagittal slice, TE eff 800 msec).



**Fig. 5 :**  
**a :** L'incidence axiale retrouve un niveau hydroaérique typique (flèche), (séquence SS-FSE, coupe axiale de 20 mm d'épaisseur, TE eff 800 msec). **b :** La morphologie de la VBP et le niveau hydroaérique sont parfaitement analysés dans le plan sagittal (flèche), (séquence SS-FSE, coupe sagittale de 20 mm d'épaisseur, TE eff 800 msec). **c :** La coupe sagittale permet de comprendre la localisation de l'aérobie et l'aspect de pseudosténose serrée de la VBP moyenne, sans dilatation des voies biliaires sus-jacentes (flèche), (séquence SS-FSE, coupe frontale de 20 mm d'épaisseur, TE eff 800 msec).

**Fig. 5 :**  
**a :** The axial view shows a typical air-fluid level (arrow), (SS-FSE sequence using 20 mm axial slice, TE eff 800 msec). **b :** The anatomy of the common bile duct and the gas floating ventrally to bile are clearly shown on sagittal view (arrow), (SS-FSE sequence using 20mm sagittal slice, TE eff 800 msec).

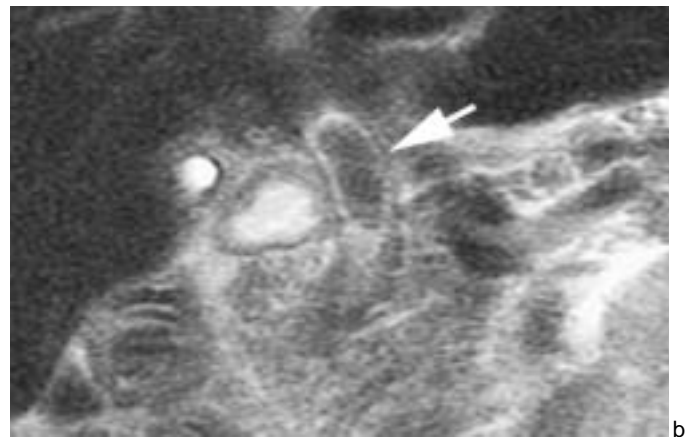
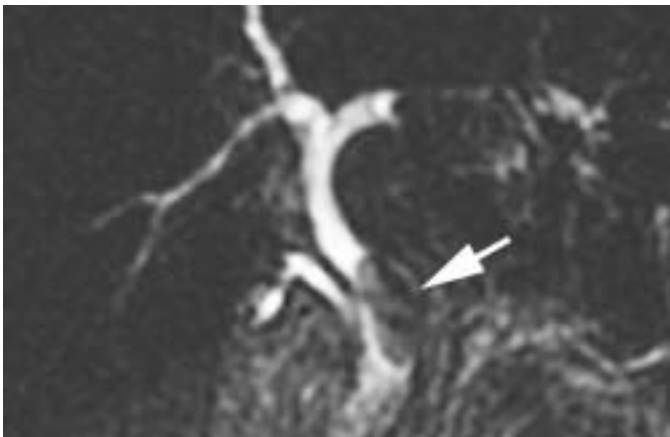
**c :** The sagittal view better depicts the localization of the pneumobilia and the pseudo-obstruction of the common bile duct that is seen on the coronal view (arrow), (SS-FSE sequence using 20mm coronal slice, TE eff 800 msec).

**Fig. 6 :**

**a :** Pseudocalculs des canaux hépatiques communs et droits (flèches), (séquence SS-FSE, coupe frontale de 20 mm d'épaisseur, TE eff 800 msec). **b :** Les images frontales de pseudocalculs multiples des canaux hépatiques communs et droits correspondent à une interface bile-air horizontale mais irrégulière, nodulaire, parfaitement individualisée en incidence sagittale (flèches), (séquence SS-FSE, coupe sagittale de 20 mm d'épaisseur, TE eff 800 msec).

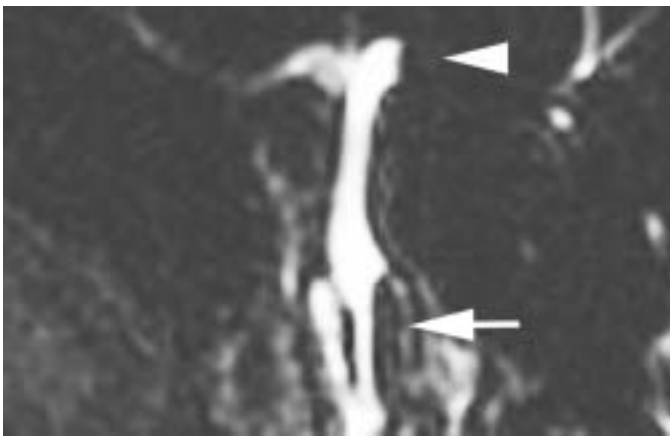
**Fig. 6 :**

**a:** Filling defects mimicking right and common hepatic ducts stones (arrow), (SS-FSE sequence using 20mm coronal slice, TE eff 800 msec). **b:** The sagittal view shows an irregular and nodular air-fluid level (arrow) which explains the filling defects on the coronal view, (SS-FSE sequence using 20mm sagittal slice, TE eff 800 msec).



a

b



c

**Fig. 7 :**

**a :** Lacune unique ovale de la VBP (flèche), (séquence SS-FSE, coupe frontale de 20 mm d'épaisseur, TE eff 800 msec). **b :** Lacune unique ovale de la VBP en hyposignal (flèche), (séquence SS-FSE, coupe frontale de 10 mm d'épaisseur, TE eff 110 msec). **c :** L'incidence sagittale montre un niveau hydroaérique antérieur dont les ménisques latéraux expliquent l'image lacunaire frontale (flèche). Le même aspect est présent dans le canal hépatique gauche (tête de flèche), (séquence SS-FSE, coupe sagittale de 20 mm d'épaisseur, TE eff 800 msec).

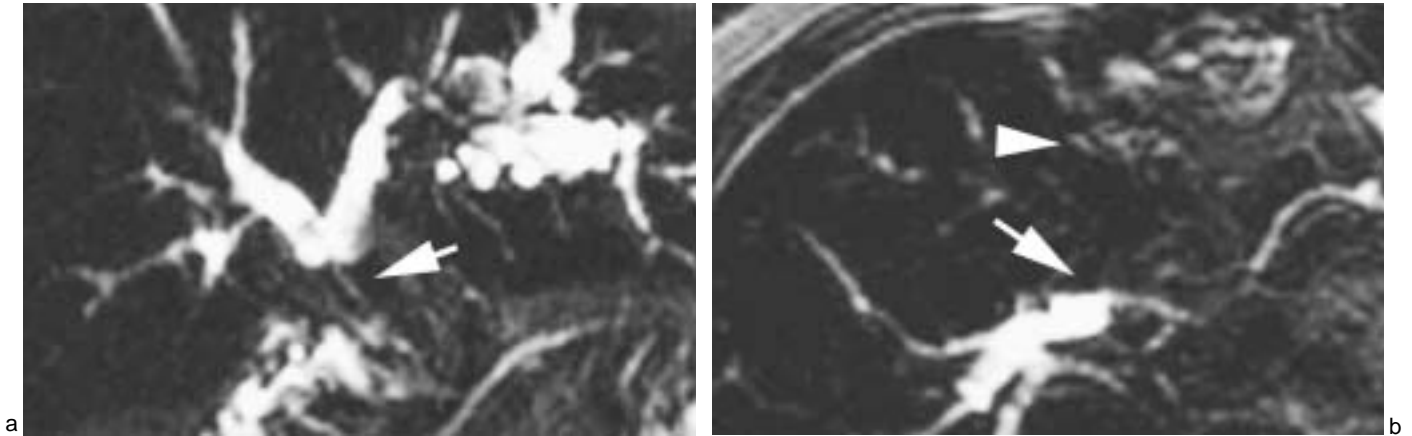
**Fig. 7 :**

**a:** Filling defect of the common bile duct (arrow), (SS-FSE sequence using 20mm coronal slice, TE eff 800 msec). **b:** The filling defect is also seen on the less T2 weighted sequence (arrow), (SS-FSE sequence using 10mm coronal slice, TE eff 110 msec). **c:** The sagittal view shows an air-fluid level with lateral meniscus (arrow). Note also the same phenomenon in the left hepatic duct (arrowhead), (SS-FSE sequence using 20mm sagittal slice, TE eff 800 msec).

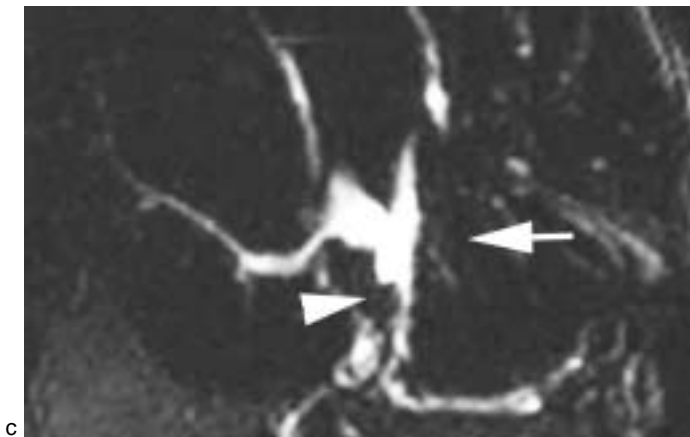
l'aérobie : aspects de sténoses, de lacunes uniques ou le plus souvent multiples, diminution homogène ou disparition du signal de la VBP. Rarement, la VBP apparaît normale sur les coupes frontales. Les incidences sagittales et axiales semblent équivalentes en terme de sensibilité (fig. 2) et dans notre expé-

rience, seul 2 cas d'aérobie étaient méconnus sur les coupes axiales (fig. 3) mais les coupes sagittales épaisses présentent un autre avantage indéniable. Compte tenu de l'orientation de la VBP, cette incidence permet de visualiser plus facilement sur une seule coupe de 20 mm l'ensemble ou une grande

partie de la VBP. Ainsi, l'extension de l'aérobie aux segments les plus proclives de la VBP est facilement démontrée et rend explicite la topographie des pseudolésions visualisées en coupes frontales : convergence biliaire et canal hépatique commun dans plus de 50 % des cas (fig. 4 et 5).



**Fig. 8 :**  
**a :** Sténose serrée en amont d'une anastomose biliodigestive (flèche), (séquence SS-FSE, coupe frontale de 20 mm d'épaisseur, TE eff 800 msec). **b :** Les coupes axiales montrent un niveau hydroaérique au sein de la convergence biliaire (flèche) et des images lacunaires dans les VBH gauches (tête de flèche), (séquence SS-FSE, coupe axiale de 20 mm d'épaisseur, TE eff 800 msec). **c :** Les coupes sagittales confirment l'aérobilie (flèche) mais surtout, authentifient la présence de calculs déclives des VBH ainsi qu'un volumineux calcul de la convergence, méconnu sur les incidences précédentes (tête de flèche), (séquence SS-FSE, coupe sagittale de 20 mm d'épaisseur, TE eff 800 msec).

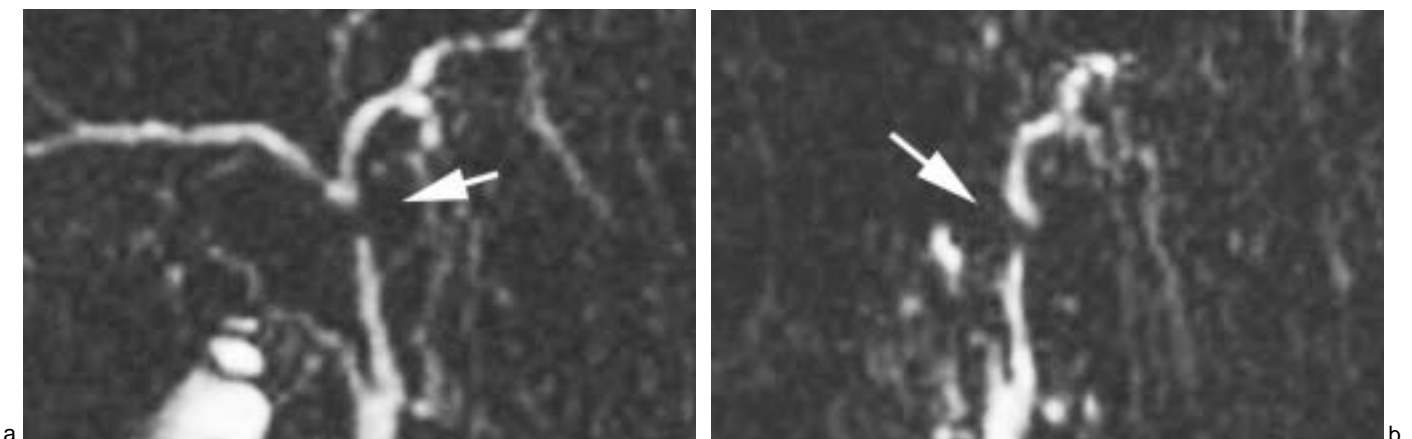


**Fig. 8 :**  
**a :** Stenosis above an entero-biliary anastomosis (arrow), (SS-FSE sequence using 20mm coronal slice, TE eff 800 msec). **b :** The axial plane shows an air-fluid level at the hepatic duct junction (arrow) and filling defects in the left hepatic ducts (arrowhead), (SS-FSE sequence using 20mm axial slice, TE eff 800 msec). **c :** The sagittal view shows the presence of gas floating ventrally to bile (arrow) but also depicts stones within the left intrahepatic ducts and the biliary confluence which was misdiagnosed by the other planes (arrowhead), (SS-FSE sequence using 20mm sagittal slice, TE eff 800 msec).

La compréhension des différentes anomalies visibles sur les coupes frontales est également apportée par les coupes sagittales : chez les patients présentant des images lacunaires multiples en coupes frontales, l'incidence

sagittale retrouve un aspect irrégulier du niveau hydroaérique, pseudonodulaire (fig. 6). De même, la présence de ménisques concaves vers le haut par capillarité de part et d'autre du niveau hydroaérique rend compte de cas de

lacune unique de la VBP en incidence frontale (fig. 7). En cas de calculs associés à l'aérobilie, les coupes sagittales permettent également plus facilement de démontrer la présence de calculs déclives (fig. 8).



**Fig. 9 :**  
**a :** Lacune de la convergence biliaire supérieure (flèche), (séquence SS-FSE, coupe frontale de 20 mm d'épaisseur, TE eff 800 msec). **b :** Il s'agit d'une empreinte vasculaire postérieure (flèche), (séquence SS-FSE, coupe sagittale de 20 mm d'épaisseur, TE eff 800 msec).

**Fig. 9 :**  
**a :** Pseudo obstruction of the extrahepatic duct (arrow), (SS-FSE sequence using 20mm coronal slice, TE eff 800 msec). **b :** The sagittal view shows a right hepatic artery crossing the common hepatic duct posteriorly (arrow), (SS-FSE sequence using 20mm sagittal slice, TE eff 800 msec).

Les diagnostics différentiels de l'aérobie au sein de la VBP sont les empreintes vasculaires, les calculs et les sténoses. Les empreintes vasculaires sur le canal hépatique se traduisent sur les coupes frontales par une image de sténose ou d'interruption canalaire focale, sans dilatation des voies biliaires d'amont (6). Sur l'incidence sagittale, une encoche postérieure plus ou moins marquée est visualisée, correspondant à l'empreinte de la branche droite de l'artère hépatique ou du tronc porte (fig. 9).

Les sténoses de la VBP s'accompagnent d'une dilatation des voies biliaires d'amont. Les coupes radiales permettent une analyse morphologique de la sténose mais des séquences complémentaires T2 à pondération tissulaire et T1 avec injection de Gadolinium sont généralement nécessaires pour un diagnostic précis.

Les calculs biliaires sont visibles en position déclive dans les voies biliaires et l'incidence sagittale trouve ici tout son intérêt pour le diagnostic des calculs associés à l'aérobie. Le diagnostic est parfois cependant difficile en cas d'aérobie massive lorsque la présence quasi-exclusive d'air masque l'hyposignal lithiasique. Le problème principal est celui des faux positifs de calculs engendrés par la méconnaissance de l'aérobie en CP-IRM. Les fausses images de calculs dues à des bulles d'air sont généralement plus allongées et de contours moins nets (7) mais c'est la réalisation systématique de coupes sagittales qui permet le plus simplement de rectifier le diagnostic.

Dans les voies biliaires intrahépatiques, les diagnostics différentiels de l'aérobie sont les calculs et les cholangites. Les calculs sont visibles en position déclive alors que les bulles d'air sont visibles en position proclive. L'association d'une lithiase intrahépatique et d'une aérobie peut poser des problèmes diagnostiques et les calculs peuvent être masqués par l'hyposignal de l'air (8). Les cholangites sont responsables de sténoses des voies biliaires intrahépatiques mais s'accompagnent le plus souvent de dilatations segmentaires et diffuses des voies biliaires périphériques non rattachées au hile (9).

## CONCLUSION

La sémiologie de l'aérobie en CP-IRM en incidences frontales et frontales obliques est complexe et comporte des pièges.

La réalisation de coupes en incidence sagittale centrée sur la VBP permet de retrouver une sémiologie simple et univoque : niveau hydroaérique dans les segments les plus antérieurs de la VBP parfaitement horizontal ou plus irrégulier avec ménisques.

En raison de l'orientation de la VBP, les coupes épaisses en incidence sagittale paraissent plus adaptées que les coupes axiales à la compréhension des anomalies cholédociennes retrouvées lors des acquisitions frontales.

Les coupes sagittales permettent également de rechercher plus facilement les

petits calculs associés à l'aérobie, visibles en position déclive dans la VBP.

Pour ces raisons, des coupes sagittales centrées sur la VBP doivent être systématiquement intégrées à toute exploration radiare des voies biliaires par CP-IRM.

## Références

1. Reinhold C, Bret PM. MRCP. Abdom Imaging 1996;21: 105-6.
2. Van Hoe L, Van Beckevoort D, Van Steenberg W. Atlas of cross-sectional and projective MR cholangiopancreatography. Springer, édit., Berlin, 1999, 142-3.
3. Watanabe Y, Dohke M, Ishimori T et al. Diagnostic pitfalls of MR Cholangiopancreatography in the evaluation of the biliary tract and gallbladder. RadioGraphics 1999;19:415-29.
4. David V, Reinhold C, Hochman M et al. Pitfalls in the interpretation of MR cholangiopancreatography. AJR 1998;170:1055-60.
5. Fulcher AS, Turner MA. Pitfalls in interpretation of MRCP. J Comput Assist Tomogr 1998;22:845-50.
6. Watanabe Y, Dohke M, Ishimori et al. Pseudo-obstruction of the extrahepatic bile duct due to artifact from arterial pulsatile compression: a diagnostic pitfall of MR Cholangiopancreatography. Radiology 2000;214:856-60.
7. Van Hoe L, Van Beckevoort D, Van Steenberg W. Atlas of cross-sectional and projective MR cholangiopancreatography. Springer, édit., Berlin, 1999, 152-5.
8. Van Hoe L, Van Beckevoort D, Van Steenberg W. Atlas of cross-sectional and projective MR cholangiopancreatography. Springer, édit., Berlin, 1999, 68-9.
9. Ernst O, Asselah T, Sergent G et al. MR Cholangiography in primary sclerosing cholangitis. AJR 1998;171:1027-30.